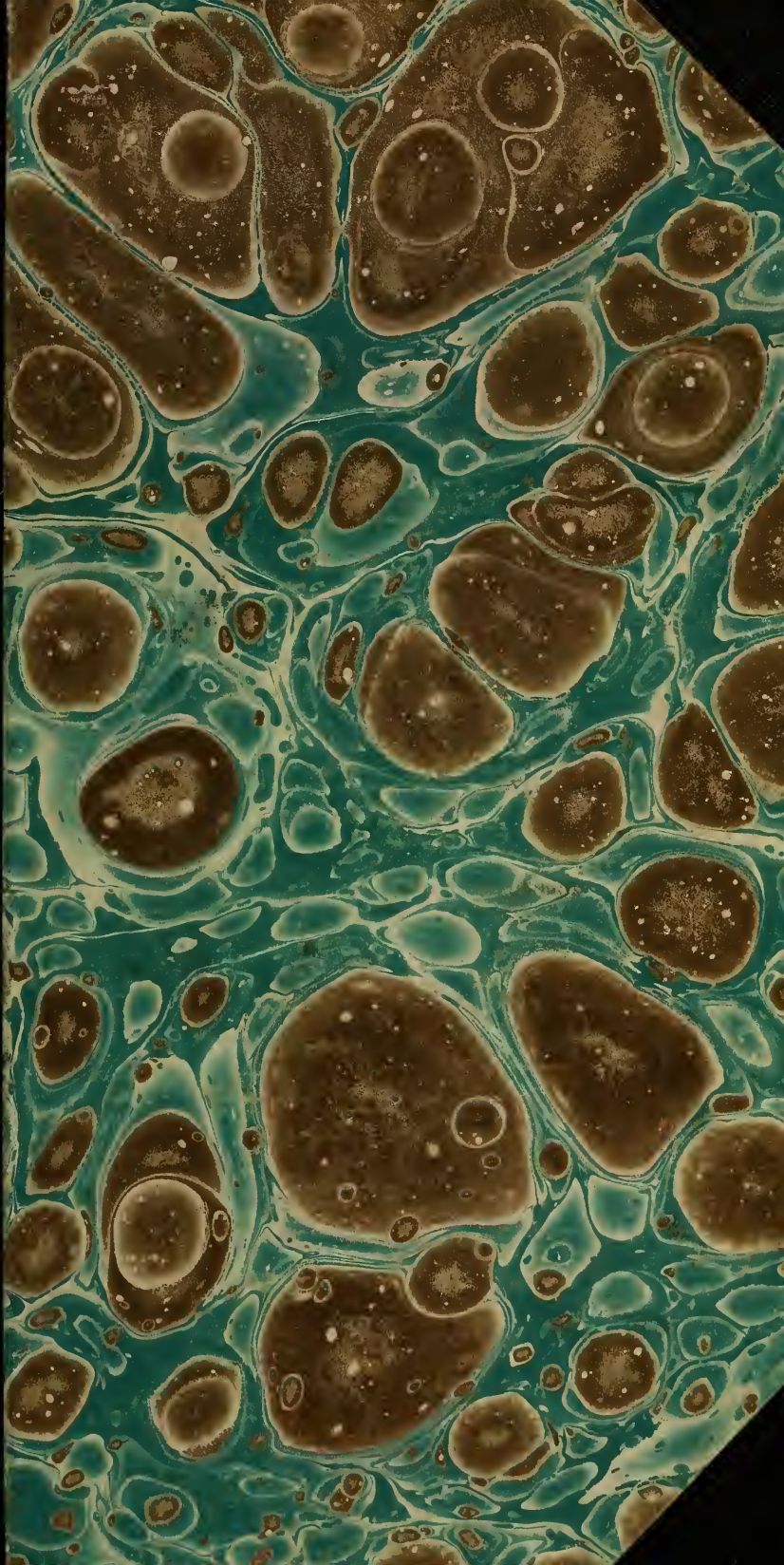

Boston Medical Library
in the Francis A. Countway
Library of Medicine ~ *Boston*

Digitized by the Internet Archive
in 2011 with funding from
Open Knowledge Commons and Harvard Medical School

http://www.archive.org/details/delanaplastiedes00riga

DE

L'ANAPLASTIE

DES LÈVRES, DES JOUES

ET DES PAUPIÈRES

PAR PH. RIGAUD,

Professeur de clinique chirurgicale, de pathologie externe et d'opérations
à la Faculté de médecine de Strasbourg;
Professeur agrégé et ancien prosecteur de la Faculté de médecine de Paris;
Chirurgien du Bureau central et ancien interne des hôpitaux civils;
Membre de la Société anatomique.

PARIS

JUST ROUVIER, ET COMP^e., LIBRAIRES,

8, RUE DE L'ÉCOLE DE MÉDECINE.

1841

DE

L'ANAPLASTIE

DES

LÈVRES, DES JOUES ET DES PAUPIÈRES.

Imp. de F. Locquin, 16, rue N.-D. des Victoires.

DE

L'ANAPLASTIE

DES LÈVRES, DES JOUES

ET DES PAUPIÈRES

(Thèse de Concours)

PAR PH. RIGAUD,

Professeur agrégé et ancien prosecteur de la Faculté de médecine de Paris;
Chirurgien du Bureau central et ancien interne des hôpitaux civils;
Membre de la Société anatomique.

PARIS

JUST ROUVIER ET COMP^e., LIBRAIRES,

8, RUE DE L'ÉCOLE DE MÉDECINE.

1841

BOSTON MEDICAL LIBRARY
OCT 5 1903

DE

L'ANAPLASTIE

DES LÈVRES, DES JOUES ET DES PAUPIÈRES.

BOSTON MEDICAL
OCT 5 1912
LIBRARY

L'art de réparer ou de refaire les parties molles qui manquent dans les régions du corps accessibles à la main du chirurgien, soit que cette absence résulte d'un arrêt de développement, d'une blessure, ou d'un sacrifice qu'on s'est vu dans la nécessité de faire, a pris aujourd'hui une telle extension, que l'on éprouve déjà la nécessité de n'embrasser qu'une petite portion du sujet, lorsque les exigences d'un concours viennent circonscrire dans des limites étroites le temps qui nous est accordé pour faire une thèse ; aussi le jury a-t-il judicieusement restreint notre question à trois des applications spéciales de l'anaplastie de la face ; à la restauration des lèvres, des joues et des paupières.

DEFINITION GÉNÉRALE.

Ce qui caractérise essentiellement le genre d'opérations dont nous sommes appelé à nous occuper, est l'emprunt, avec déplacement, que fait le chirurgien aux parties plus ou moins éloignées de celles qu'il veut *refaire* ou *réparer*. Le mot ANAPLASTIE (αναπλασσειν, fingere), que l'on adopte assez généralement aujourd'hui, indique, en effet, bien expressément, mais d'une manière tout à fait générale, la réparation d'une partie manquante, perdue ou mutilée.

Afin de bien fixer toute l'étendue de notre sujet, en même temps que ses limites, nous croyons devoir faire entrer dans le domaine de l'anaplastie, toutes les opérations qui, ayant pour but de combler un espace plus ou moins grand, ajoutent à l'avivement des parties que l'on doit réunir ou auxquelles on veut interposer un lambeau pris ailleurs, une autre opération sanglante qui permettra dès lors d'obtenir leur contact et par suite leur adhésion mutuelle, ou qui doit elle-même fournir le lambeau.

HISTORIQUE.

Si nous avions à traiter de l'anaplastie en général, le travail de M. le professeur Blandin (*Thèse de concours*, 1836) ne nous laisserait rien autre chose à faire, qu'à donner un extrait de l'historique qu'il en a présenté dans une circonstance analogue à celle qui me fait entreprendre cette thèse. Comme il s'agit seulement pour nous, ici, de rechercher, dans l'histoire de la science, si nous ne retrouverons pas quelques jalons posés par les siècles passés, sur la route ouverte par les Indiens à l'art de refaire les lèvres, les joues et les paupières, nous allons nous efforcer de découvrir si cette branche de la médecine opératoire est bien toute moderne, comme on est assez généralement porté à le croire.

Les recherches historiques qu'on a faites sur l'état des opérations anaplastiques chez les Indiens de l'orient, ont appris que les prêtres d'abord, et plus tard la caste des potiers de terre (koomas), les pratiquaient dès les temps les plus reculés ; mais c'est à peine, s'il est permis de supposer qu'ils aient songé à l'anaplastie des lèvres et des oreilles, qu'il fut longtemps d'usage, dans ces pays, d'abattre aux criminels, aussi bien que le nez. Les seuls détails qui soient parvenus jusqu'à nous, ont trait exclusivement à la restauration de ce dernier organe. Il n'entre pas dans notre sujet d'indiquer, et encore moins de discuter

l'authenticité du singulier procédé mis en usage par les Indiens, pour transplanter un morceau de la peau de la fesse sur la face, afin d'en fabriquer un nez, et que les koomas employaient, au rapport de M. Dutrochet, concurremment avec celui qui prend une portion de peau au front, en contourne la pédicule, et vient la fixer, par différents moyens, sur la place qu'elle doit occuper.

Nous ne trouvons donc aucun détail sur la restauration des lèvres ; l'idée de refaire des portions de joues, et surtout des paupières, paraît n'être point venue à l'esprit des rhinoplastes indiens.

Nous ne pouvons passer outre, sans rappeler que M. Malgaigne, dans l'introduction à son édition d'A. Paré (1840), révoque en doute l'authenticité de la tradition au sujet de l'anaplastie indienne; il semble assez porté à croire que Branca le père aurait bien pu en puiser l'idée dans Celse, dont il aurait trouvé quelque exemplaire en Sicile. Nous relaterons dans l'histoire de la chéiloplastie, le document qui nous empêche d'adopter cette opinion de M. Malgaigne.

Celse est le premier écrivain qui ait indiqué la manière de refaire ou de remplacer les parties manquantes de la face. Toutefois, l'historien trop concis de la médecine ne parle que de la réparation du nez, et de celle des lèvres en particulier. (Voy. *Anaplastie des lèvres.*)

Galien (*Meth. med.*, liv. XIV., p. 16), dit : « Nous » allons parler incontinent de ce vice de conformation » que les latins appellent *curtum*, et les grecs κολοβῶ-

» ματα ; ils désignent par ce mot ce qui peut manquer
» aux lèvres, aux ailes du nez ou à l'oreille, car ces
» vices ont aussi leur mode de traitement. On com-
» mence par excorier la peau des deux côtés ; après
» cela on rapproche et on réunit les bords de la plaie,
» après avoir enlevé de l'un et de l'autre côté ce qui
» est calleux, et on les maintient ainsi agglutinés par
» la suture. » Galien ne s'occupe ici que du bec de lièvre, et si nous avons rapporté ce passage, c'est parce qu'il y précise bien la signification du mot *curtum* (*quod deest*).

Paul d'Egine, quoi qu'en ait dit Sprengel, ne parle pas plus, ainsi que l'a remarqué M. le professeur Blandin, de la manière de réparer les pertes des lèvres et des oreilles, que de celles du nez. Le dernier des médecins grecs se borne à décrire les moyens de rendre au prépuce une longueur suffisante, comme l'avait indiqué Galien ; mais il ne rapporte pas à Antyllus, comme le croit M. Blandin, les deux procédés qu'il décrit ; il se borne à dire, « *Antyllus loue plus cette* »*manière* » (celle qui consiste à couper le fond du repli de la muqueuse préputiale, à détacher par cette voie la peau de la verge, et à la ramener en avant du gland pour l'attacher et la serrer tout alentour avec une petite bande de linge molle et délicate), « *et l'ex-*
» *pose fort au long ; quant à moi, ajoute-t-il, il me suffit*
» *de l'avoir récité sommairement*, etc., etc. » (Traduction par Dalechamps.)

Albucasis, dans tout le moyen âge, serait le seul, au dire de plusieurs auteurs, qui parle de l'anaplastie des

lèvres ; mais on verra plus loin que l'écrivain arabe du onzième siècle n'en dit absolument rien ; il n'a en vue que la division simple, soit récente soit ancienne, des lèvres. (Voy. *Anaplastie des lèvres.*)

Lanfranc ne croyait pas à la possibilité de la réunion d'un nez complètement détaché ; Théodoric de Cervia croyait à cette possibilité ; Guy de Chauliac partage l'opinion de Lanfranc ; Vidus Vidius (Guido Guidi) se rattache à celle de Théodoric de Cervia, tandis que Jérome Brauschweig la traite de ridicule ; mais ce qu'il nous importe, à nous, de remarquer, c'est qu'aucun de ces auteurs ne s'occupe des moyens de réparer la perte du nez par une opération chirurgicale, et l'on n'y retrouve pas le moindre indice qu'il leur ait paru possible de refaire des lèvres, et encore moins des joues ou des paupières.

Il n'entre point dans notre sujet de rechercher comment l'art de refaire des nez est venu des Indes orientales en Italie, ou mieux en Sicile, ni de répéter, d'après Sprengel, que Branca père avait inventé la manière de refaire les nez, ainsi qu'on le trouve indiqué dans les *Annales mundi* de Pierre Ranzano, évêque de Lucera, (année 1442) ; mais il nous paraît toujours fort probable que, depuis un temps déjà fort éloigné de nous, les prêtres indiens avaient conçu la possibilité de refaire et avaient peut-être aussi restauré des lèvres et des oreilles ; mais, en ce cas, comment faisaient-ils ? Nous l'ignorons complètement.

Branca le père, empirique sicilien de la fin du quatorzième siècle, acquit une grande réputation dans

l'art anaplastique, mais il ne réparait que les nez réséqués ou mutilés : son fils Antoine Branca étendit la sphère de son art. Pour ne pas défigurer son malade par des cicatrices difformes, il tenta, avec bonheur, de se servir de la peau du bras; en cela il peut être considéré comme le premier auteur de la méthode dite italienne; mais Branca fils fit plus encore, il pratiqua le premier l'anaplastie labiale et auriculaire par transplantation. Le texte de Bartholomeo Fasio, rapporté dans l'ouvrage de Tiraboschi (Tiraboschi, *Histoire de la littérature italienne*), fait mention de cette dernière application anaplastique. Voici le passage de l'auteur italien; les détails qu'on y trouve n'ont trait qu'à la manière dont Antonio Branca s'y prenait pour refaire les nez, au moyen de la peau du bras : il est à croire que ce chirurgien appliquait la même méthode à la restauration des lèvres.

« Nam præter nares, quonam modo et labiæ et aures
» mutilatæ resarcirentur excogitavit. Præterea quod
» carnis pater secabat, pro sufficiendo naso, ex illius
» ore qui mutilatus esset, ipse ex ejusdem lacerto de-
» truncabat, ita ut nulla oris deformitas sequeretur.
» In secto lacerto et in eo vulnere infixis mutilati
» nasi reliquiis, usquè arctissimè adeo, ne mutilato
» commovendi quoniam capitis potestas esset. Post
» quintum decimum, interdum vicesimum diem; car-
» nunculam quæ naso cohæserat desectam paulatim,
» postea cultro circumcisam in nares reformabat tanto
» artificio ut vix discerni oculis junctam posset, omni
» oris deformitate sublatâ.

L'art anaplastique tomba ensuite dans les mains de la famille des Bojano de Tropæa ; mais ceux-ci ne s'occupèrent que de la rhinoplastie. Fallope, Vésale, n'ont également parlé que de la restauration du nez, et ils n'ont rien dit qui pût rappeler que l'opération fût applicable, ni surtout qu'elle eût déjà été appliquée par Antoine Branca aux autres parties de la face.

Tagliacozzi (seconde moitié du seizième siècle) se présenta comme l'héritier de la pratique des Branca ; il consacra un chapitre de son traité sur la matière, à la restauration des lèvres et des oreilles. Pour les deux premiers cas (nez et lèvres), il préfère la peau du bras, et pour le troisième celle de la région mastoïdienne. En conséquence, ce chirurgien pratiqua les deux méthodes, par lambeau éloigné et par lambeau voisin. Il rapporte des cas incontestables de réussite.

Si nous ne parlons pas ici plus longuement de l'homme dont les travaux sont appréciés aujourd'hui ce qu'ils valent, après l'oubli, ne voulant pas dire plus, dans lequel ils ont si longtemps été plongés, c'est que nous aurons l'occasion d'y revenir longuement dans le cours de notre travail.

Parmi les contemporains de Tagliacozzi, Paré, Fabrice d'Aquapendente, André de la Croix, Ulmus, Fabrice de Hilden, Griffon de Lausanne, Cortesi, Thomas Syens, Schenck, Bauhin, etc., etc., les uns décrièrent son opération, les autres l'approuvèrent, mais pour tous il n'était question que de nez à refaire ; aucun n'apprécia l'importance des applications que Tagliacozzi, et avant lui Antonio Branca, en avaient faites

à la restauration des autres parties de la face : ils semblent les avoir laissées passer inaperçues.

Franco ne répète pas, comme on l'a dit, la description du procédé de Celse, il ne nomme même pas à cette occasion l'historien latin. Nous allons y revenir en parlant de la chéiloplastie en particulier. Mais il rapporte un cas très curieux de destruction de la joue à la suite de gangrène, et dit être parvenu à combler le déficit à l'aide d'habiles dissections. M. Blandin (*thèse de concours*, page 31) pense qu'il ne fit qu'aviver et rapprocher les parties, et que ce ne fut point là une véritable anaplastie. Nous y reviendrons bientôt, et nous verrons que le chirurgien provençal fit beaucoup plus.

De Franco jusqu'à Carpue, 1816, époque où le chirurgien anglais publia son ouvrage sur la rhinoplastie, il ne fut plus guère question de la restauration du nez et encore moins de celle des lèvres, des oreilles ou des joues. Quant à celle des paupières, on la regarde généralement comme une conquête toute récente de la chirurgie moderne. Toutefois, je montrerai qu'une véritable blépharoplastie fut pratiquée par Ledran père vers le milieu du dix-huitième siècle.

Malgré ce que nous venons de dire, il n'en est pas moins toujours juste de reconnaître que Carpue fut le restaurateur de la science anaplastique. Les préceptes de Celse ; le procédé anaplastique qu'indique Albucasis pour la cure de l'ectropion, l'opération de Franco, étaient oubliés. La restauration d'une paupière inférieure par Ledran père avait presque passé inaperçue;

on avait même attaché si peu d'importance au moyen que Chopart mit en usage pour restaurer la lèvre inférieure à la suite de l'ablation des tumeurs cancéreuses de cet organe, qu'on se bornait généralement à suppléer aux mutilations de ce dernier genre par divers moyens prothétiques étrangers; et quoique Graefe eût pratiqué en 1809 sa première blépharoplastie, cette opération eut si peu de retentissement, que nos chirurgiens les plus érudits en ignoraient la date; M. Velpeau lui-même a cru devoir la rapporter à 1816 ou 1817. Ce n'est donc qu'au moment où parut l'ouvrage important de Carpue (1816), et lorsque le travail de Graefe sur la rhinoplastique eut été publié (1818), que le monde chirurgical s'émut; nous vîmes bientôt Delpech entrer dans cette carrière, et comprendre toutes ses ressources. Ces habiles chirurgiens eurent dès lors nombre d'émules et d'imitateurs.

—

Dans l'exposition de notre sujet, nous allons suivre l'ordre qui nous est tracé par la lettre de notre question; c'est, en effet, l'ordre historique et suivant lequel l'anaplastie de la face a marché, dans les cas déterminés dont nous avons à nous occuper.

Nous diviserons donc notre travail en trois chapitres, traitant, le premier, de la chéiloplastie et de la chéilogénoplastie; dans le second, il sera question de la génoplastie ou méloplastie; enfin dans le troisième, nous nous occuperons de la blépharoplastie et de la

géno - blépharoplastie ; nous terminerons ce chapitre par un appendice où nous placerons quelques mots sur l'anaplastie appliquée à la curation des perforations des canaux excréteurs qu'on rencontre à la face, et qui appartiennent aux régions dans lesquelles la question circonscrit l'étude que nous avons à faire des opérations anaplastiques.

Avant de passer à l'étude de chacune de ces trois divisions, en particulier, nous nous croyons obligé de considérer l'anaplastie appliquée à la face, sous un point de vue général, car toute question particulière est soumise aux principes d'une question générale.

—

CONSIDÉRATIONS GÉNÉRALES SUR L'ANAPLASTIE DE LA FACE.

—

Considérations anatomiques.

La face présente des conditions anatomiques très favorables à l'application des divers procédés d'anaplastie; sa peau, doublée d'une couche épaisse de tissu cellulaire, devient très promptement le siège d'un travail plastique, qui fait adhérer l'une à l'autre les deux lèvres d'une plaie mises en contact; la présence d'un grand nombre de vaisseaux artériels qui se ramifient dans son épaisseur, explique suffisamment ce phénomène, que des faits nombreux ont d'ailleurs démontré aujourd'hui; mais, une chose très utile à signaler aussi, c'est l'identité ou du moins l'analogie de texture qui existe entre la peau du visage, et celle des parties voisines, le front, les tempes, la région du cou. La sagacité des chirurgiens a depuis longtemps utilisé cette disposition; les résultats qu'ils ont obtenus, nous en démontrent l'importance.

Les vaisseaux artériels offrent dans leur distribution une circonstance utile à signaler; arrivant à la face par un grand nombre de troncs séparés, il est presque toujours possible, dans quelque point qu'on prenne le lambeau, de conserver quelqu'un de ces vaisseaux dans le pédicule. Selon M. Dieffenbach, cette précaution non seulement serait inutile, mais encore pourrait de-

venir nuisible, en ce que le trop grand afflux du sang pourrait déterminer la gangrène : la plupart des chirurgiens français pensent autrement, et en effet nous avons des moyens de remédier à l'accumulation du sang, tandis que nos efforts sont impuissants pour empêcher la gangrène qui survient par défaut de circulation.

La laxité du tissu sous-cutané doit aussi être prise en considération, elle a été du reste fort souvent utilisée ; elle permet de combler des espaces assez étendus, par un simple déplacement et sans aller emprunter des lambeaux à des régions éloignées.

La face est sans contredit le plus bel attribut de l'espèce humaine ; elle contient divers organes des sens, dont chacun par sa forme, indépendamment de ses fonctions, donne à la figure un caractère particulier ; par l'expression de son ensemble, elle constitue la physionomie, et nous savons tous combien le moindre changement dans la forme ou la disposition des parties, imprime sur elle de profondes modifications. Aussi les difformités de la face tiennent-elles le premier rang parmi celles que les malades cherchent le plus à faire disparaître.

Une question qu'il est utile, je crois, de ne pas négliger, c'est l'opportunité des opérations qu'on peut pratiquer pour remédier à ces difformités. S'il en est quelques unes en effet que des malades réclament dans un simple but de coquetterie, et qu'on peut qualifier d'opérations de complaisance, telles que celles qu'on pratique pour remédier à la perte d'une partie du nez,

il en est d'autres qui sont impérieusement réclamées par l'affection elle-même, qui n'est plus seulement une difformité, mais une véritable maladie, gênant l'exercice d'une fonction, altérant la nutrition, et pouvant même à la longue entraîner la perte d'un organe. Les premières doivent-elles être tentées? Le vif désir des malades, l'étendue de la difformité, doivent être pris en considération par le chirurgien; mais je ne pense pas qu'on doive refuser d'intervenir pour une difformité qui rend parfois la vie insupportable aux malheureux qui en sont affectés. Néanmoins, on ne doit pas dans tous les cas céder aux désirs des malades, sachant bien qu'on ne remédie jamais à la difformité que d'une manière imparfaite; et l'on ne doit pas faire une opération de complaisance en promettant plus qu'on ne peut obtenir.

Dans le cas de simple difformité on peut temporiser; mais lorsqu'une fonction importante se trouve compromise, il convient d'agir le plus promptement possible; et quand l'urgence est moins grande, l'opportunité de l'opération doit être abandonnée à la sagacité du chirurgien.

Des cas où l'anaplastie de la face peut et doit être pratiquée; des contr'indications à ces opérations.

Les pertes de substance, soit qu'elles résultent d'un développement imparfait des organes, soit qu'elles succèdent à diverses lésions morbides, ou qu'elles soient l'effet d'une action traumatique, peuvent permettre,

réclament même quelquefois, l'application des procédés anaplastiques. Ce genre d'opération doit être employé toutes les fois qu'une fonction est notablement gênée, ou totalement empêchée dans son exercice; on peut même la regarder comme nécessaire dans certains cas de simple difformité.

Les contr'indications sont ici rarement absolues; elles sont généralement relatives à l'âge du sujet, à sa docilité, à l'étendue de la perte de substance, à la nature même de l'affection qui a produit le désordre.

L'âge doit être pris en considération; aussi, généralement, l'anaplastie ne doit-elle pas être tentée dans l'enfance à cause de l'indocilité des sujets, à moins qu'on ne veuille remédier à un état qui pourrait entraver le développement; chez les vieillards on doit également s'abstenir, à moins que des conditions particulières, qu'il est impossible de prévoir, obligent le chirurgien à agir.

Eu égard à la perte de substance, il faut particulièrement tenir compte de l'extensibilité des tissus, et nous devons noter que, loin d'être plus extensibles chez les jeunes sujets, comme on pourrait le croire, ils se prêtent beaucoup plus facilement chez les vieillards à l'extension qu'on leur fait subir; et si cette disposition n'est pas une contr'indication absolue, elle doit du moins faire adopter une méthode plutôt qu'une autre.

Une affection syphilitique actuellement existante, le scorbut, une constitution éminemment lymphatique chez un jeune sujet, etc., feront surseoir à l'opération lorsqu'elle ne sera pas d'urgente nécessité, et ré-

clament préalablement l'emploi d'un traitement approprié. Une affection tuberculeuse bien caractérisée, la cachexie cancéreuse, toute altération profonde et incurable de la constitution, sont des contr'indications formelles à toute tentative.

Pour ce qui concerne l'opérateur, celui-ci doit avoir bien combiné à l'avance, le plan et le mécanisme de l'opération, calculé l'espace à combler, en le comparant avec l'étendue des surfaces qui pourront être empruntées ; il doit avoir déterminé dans son esprit la forme, la direction des incisions, le nombre des lambeaux ; néanmoins il arrive quelquefois que c'est l'instrument à la main que l'opérateur achève son plan ; l'étendue des incisions, le nombre des lambeaux sont subordonnés à la laxité des tissus. Du reste, nous pouvons établir que pour de pareilles opérations il faut que le chirurgien ait autant de sagacité que d'adresse ; il devra même, pour mieux faire, s'aider de tous les moyens dont il peut disposer ; un vain amour propre ne devrait pas l'empêcher de simuler par des traits à l'encre, la marche que devra suivre le bistouri, ni de répéter à l'avance l'opération sur le cadavre.

Plusieurs points doivent fixer l'attention du chirurgien, dans l'exécution d'une anaplastie :

1° Le nombre des lambeaux peut varier beaucoup suivant les cas particuliers, du reste ce point sera discuté dans chacun des articles spéciaux.

2° La forme des lambeaux devra varier suivant l'état de la perte de substance à laquelle on se propose

de remédier; quelquefois quadrilatères, à insertion large, ils sont souvent aussi pédiculés, et ces derniers surtout méritent toute l'attention de l'opérateur. Généralement, quoi qu'en ait dit M. Dieffenbach, il faut, quand cela est possible, conserver une artère dans le pédicule, et, à moins de circonstance spéciale, s'abstenir de tailler les lambeaux de manière à ce que la circulation ne puisse s'effectuer dans leur épaisseur que par voie rétrograde ; une pareille condition serait une prédisposition à la gangrène.

3° La largeur du lambeau doit excéder généralement d'un quart l'étendue, dans tous les sens, de la perte de substance qu'il doit recouvrir; cette précaution est la seule qui puisse prévenir les inconvénients sérieux attachés à la traction exercée par les points de suture sur la pièce rapportée, et qui sont l'effet presque inévitable de la rétraction que le lambeau éprouve consécutivement. (*Voir, pour plus de détails, les généralités sur la blépharoplastie.*)

4° L'épaisseur du lambeau est aussi très importante à signaler; il faut que la peau soit en général doublée d'une certaine quantité de tissu cellulaire, afin que les vaisseaux y soient compris; la présence de fibres charnues adhérentes dans un point pourrait nuire au résultat définitif, en tiraillant le lambeau; dans quelques cas cependant la présence de fibres musculaires peut être d'une grande utilité en procurant au nouvel organe la propriété de se mouvoir. C'est ainsi que M. Blandin a pu donner du mouvement à une pau-

pière artificielle, en y transplantant le muscle sourcilier; les nerfs ne doivent pas non plus être négligés; à moins d'absolue nécessité ils doivent être ménagés.

Temps de l'opération.

Quelques anaplasties nécessitent plusieurs opérations successives, c'est là un point qui ne peut être discuté que dans les applications spéciales; mais dans tous les cas chaque opération se compose d'un certain nombre de temps, qui ont chacun leur importance.

Je me borne à les signaler ici, chacun d'eux offrant des particularités qui sont propres à chacune des opérations spéciales dont nous avons à nous occuper.

Suites immédiates de l'opération.

Immédiatement après l'opération, les lambeaux deviennent pâles, froids, flasques et insensibles, et ces états sont d'autant plus prononcés que la racine du lambeau est plus étroite. Après un temps variable, mais très court, le lambeau prend une couleur brune ou violette; il se gonfle et devient plus chaud; l'inflammation adhésive et le travail de cicatrisation commencent à se développer. Si les choses marchent bien, la réunion se fait rapidement, et est à peu près complète entre le quatrième et le huitième ou le dixième jour : mais il est rare qu'il en soit ainsi pour tous les lambeaux ou même pour toutes les parties d'un même lambeau. Il peut se présenter plusieurs accidents dont les uns sont légers, les autres nuisibles ou funestes au résultat.

1° En premier lieu, il y a ce qu'on pourrait nommer un *engorgement ou engouement du lambeau*. Celui-ci, au lieu de reprendre insensiblement une couleur rosée, reste bleuâtre et livide en même temps qu'il est tuméfié. Cet état qui n'est pas une véritable gangrène, et qu'il faut bien se garder de confondre avec elle, résulte d'une gêne dans la circulation de la partie; mais s'il persistait il finirait par mener réellement à la gangrène. Il faut donc se hâter de le combattre : la pratique de plusieurs chirurgiens, et entre autres de MM. Blandin et Dieffenbach, a fait voir ici l'utilité d'une petite saignée capillaire; une ou deux sangsues appliquées vers la racine du lambeau font disparaître l'engouement et rétablissent la circulation, au point que la partie reprend bientôt un bon aspect, et le travail de cicatrisation continue. Il sera quelquefois convenable de revenir à l'emploi de ce moyen; l'état local du lambeau doit en avertir le chirurgien.

2° Il y a une autre disposition dans laquelle le lambeau est boursoufflé, tendu et lisse à sa surface. Il est plus chaud que dans l'état précédent; il est plutôt rouge que livide; le malade y ressent des battements, et en définitive c'est la réaction inflammatoire qui est trop forte. Alors on doit recourir à des affusions froides et souvent renouvelées sur la partie. On comprend combien il est important de distinguer cet état du précédent, puisque le remède à lui opposer est tout à fait différent de celui que nous avons conseillé plus haut.

3° Un autre accident est la suppuration. La réunion primitive n'est presque jamais complète. Outre qu'il y a toujours suppuration des petites ouvertures qui donnaient passage aux fils ou aux aiguilles, il peut y avoir suppuration encore dans les lèvres de la plaie, ou même à la face profonde du lambeau. Fréquemment il y a adhésion immédiate de la plaie dans une grande étendue, et la formation de pus ne se montre qu'en certains points isolés. Ce dernier accident est peu sérieux; pour être secondaire la réunion n'en est pas moins satisfaisante, pourvu que le bord du lambeau n'abandonne point sa place.

Cependant si c'est un angle qui suppure, il en résulte un retrait, la coaptation est moins parfaite, et le résultat définitif moins bon. Voilà pourquoi il est très important de veiller d'une manière toute spéciale à la coaptation des angles des lambeaux. Vers la base de celui-ci, le chirurgien lui-même est quelquefois obligé de ménager une issue aux liquides, comme on le fait en certains cas de restauration de la lèvre inférieure. La réunion n'a lieu en ce point qu'après suppuration, mais si toute la hauteur des bords est réunie au-dessus, il n'en survient aucun inconvénient pour le résultat.

4° Un quatrième accident local relatif au lambeau, et le plus grave de tous, est la gangrène. Elle est partielle ou générale, primitive et se montrant dès le deuxième ou le troisième jour, ou bien secondaire et apparaissant vers le sixième ou le septième jour. Elle se reconnaît à la teinte blafarde, à la flaccidité, à l'insensibilité du point sphacélé, et bientôt à la couleur

noirâtre, et enfin à la chute de l'eschare. On ne saurait trop répéter qu'au début il est difficile de la distinguer du simple état d'*engouement*. L'engouement n'a guère lieu que tout à fait au début, peu d'instants après l'opération, parce qu'il résulte d'une gêne mécanique dans la circulation de la partie, surtout d'un obstacle au courant centripète des liquides. La gangrène au contraire commence, au plus tôt, le second ou le troisième jour, et d'autres fois même plus tard. En outre l'engouement est général à tout le lambeau, et la gangrène le plus souvent bornée à ses angles. Les deux états du reste se présentent plus fréquemment, toutes choses égales d'ailleurs, dans les lambeaux à pédicule étroit, qu'à ceux qui ont une large base. Il faut ajouter encore que dans l'engouement il y a plus de gonflement, une sorte d'œdème, et aussi que la partie a moins perdu de sa chaleur. Néanmoins on doit avouer que la distinction de ces deux états est souvent fort difficile.

Lorsque la gangrène a lieu vers le deuxième ou troisième jour, elle tient ordinairement à une insuffisance de la circulation artérielle, et cette insuffisance elle-même peut tenir à ce qu'on n'a pas conservé dans le lambeau des branches vasculaires assez considérables, ou à ce que le lambeau est en partie formé par un tissu d'ancienne cicatrice, circonstance défavorable et qu'il faut tâcher d'éviter. Si elle ne paraît que plus tard, vers le cinquième ou sixième jour, elle est causée par un excès d'inflammation. Dans tous les cas, ai-je dit, elle peut être partielle ou générale.

Il est rare qu'un lambeau tout entier soit sphacélé; cela n'arrive ordinairement que si son pédicule est extrêmement étroit, ou encore si en le taillant on ne lui a pas donné une épaisseur suffisante, ou enfin dans les cas où on l'a complètement tordu sur lui-même, ce qu'on est rarement obligé de faire pour les réparations des lèvres, des joues ou des paupières. Mais il est très fréquent de voir survenir une mortification partielle vers l'un des angles ou sur plusieurs à la fois, surtout à ceux qui sont le plus éloignés du pédicule ou de la racine. Si cet accident a lieu dans un cas où l'on a opéré pour remédier à une simple difformité, il en résulte seulement une restauration moins parfaite, ainsi qu'on le voit au nez, dans la rhinoplastie; mais l'accident est plus fâcheux, lorsqu'on a eu pour but de remédier à une maladie, de boucher une ouverture, une fistule; car souvent on ne peut revenir à une seconde tentative, vu l'état des parties et la difficulté d'y trouver de nouveaux lambeaux.

Pour prévenir la mortification des angles, il faut s'attacher à les tailler plutôt larges qu'étroits, à leur donner plutôt une forme arrondie ou mousse qu'une forme aiguë. Il faut aussi avoir soin, en y plaçant les points de suture, de ne pas trop les étrangler. Comme ces angles ont souvent assez de difficulté à arriver au contact, on est enclin à les tirailler trop fortement, et comme d'autre part il est important de les rendre fixes, on serre étroitement le point de suture qui les maintient. Or si la gangrène est plus fréquente aux angles des lambeaux qu'en d'autres points de leurs bords, une

des causes de ce résultat est, peut-être bien, en partie, que leur suture est plus serrée que celle du reste de la plaie.

Nous avons vu que le sphacèle peut se présenter en divers points du lambeau; il peut aussi n'occuper qu'une partie de son épaisseur, et s'il est superficiel quoique étendu en surface, la gravité de l'accident est diminuée. Alors, assez souvent, on voit l'épiderme soulevé par de la sérosité, et il y a une phlyctène; l'épiderme tombe, un liquide de couleur foncé s'échappe, la couche sous-jacente est livide, mais le derme est sain et ne se mortifie pas; la cicatrisation marche à peu près comme à l'ordinaire. Des chirurgiens ont raconté que des lambeaux de la conservation desquels on avait désespéré, se sont néanmoins conservés. Ceci apprend qu'on ne doit point se hâter d'enlever des lambeaux qu'on croirait perdus, il faut toujours les laisser se détacher d'eux-mêmes.

Outre ces accidents immédiats qui appartiennent spécialement au genre d'opération dont je m'occupe, je mentionnerai brièvement les accidents généraux qui peuvent accompagner toute opération anaplastique et principalement celles que l'on pratique au visage.

Suites définitives de l'opération.

On peut supposer trois cas : 1° il y a eu réunion primitive dans tous les points ou à peu près; il n'y a eu aucune mortification des lambeaux; nul accident général n'est venu compliquer la cure.

2° Quelques points ont suppuré ; d'autres sont tombés en gangrène, mais celle-ci n'a pas été générale.

3° Un lambeau tout entier, ou le principal, s'il y en a eu plusieurs, se sont mortifiés.

Il est inutile de s'étendre sur le dernier cas ; le but a été manqué, et il ne reste de la tentative qu'une amélioration plus ou moins notable ; parfois aussi l'état est pire qu'avant l'opération, parce que les parties ne se prêtent plus avec le même avantage à une seconde épreuve. La cause de l'insuccès peut tenir à l'opérateur, au malade ou à la maladie. A l'opérateur, s'il n'a pas suivi les préceptes sur lesquels nous n'avons pu présenter que de rapides considérations, soit dans la manœuvre, soit dans la conduite à tenir après l'opération. Au malade, si étant jeune et indocile, il a lui-même porté obstacle à la marche de la cicatrisation. A la maladie, si malgré les précautions les mieux entendues, il est survenu une gangrène, un érysipèle grave, une fièvre avec délire, état pendant lequel l'opéré a pu enlever les sutures et détruire le travail commencé dans la cicatrice, ainsi que je l'ai vu dans un cas de bec de lièvre ; à la maladie encore, si par suite d'une mauvaise disposition antérieure, comme l'influence syphilitique ou cancéreuse, il y a eu un de ces obstacles généraux à la cicatrisation des plaies.

Dans le second cas, nous avons supposé d'abord que certains points de la plaie avaient suppuré. Cette circonstance n'amènera pas partout le même résultat. A la joue, par exemple, dans une génoplastie, la salive s'écoulera à travers le point non réuni, que nous

supposons avoir une certaine étendue, et cet écoulement s'opposant à la cicatrisation, il y aura une fistule. Aux paupières, dans une blépharoplastie, le même accident n'aura pas lieu, il n'y aura point une fistule, du moins dans le deuxième groupe; mais si la suppuration y dure un certain temps, le lambeau se déformera, et la bride de tissu inodulaire pourra être telle que la paupière revienne à peu près à l'état où elle était avant l'opération. Quant à la gangrène bornée à différents points, il est évident que le résultat définitif sera relatif à l'étendue du sphacèle. Pour conserver les deux exemples que j'ai cités, il pourra survenir une fistule à la joue; à la paupière, il y aura un retrait du lambeau et un tiraillement en raison de la perte de substance éprouvée par lui.

J'arrive au cas le plus heureux, et c'est le lieu de se prononcer sur la valeur de l'anaplastie appliquée aux lèvres, à la joue et aux paupières. Il faut savoir qu'une fois la réunion achevée, il se passe encore quelque chose dans le lambeau et autour de lui. Le lambeau se contracte, revient sur lui-même et tend à devenir globuleux, à se recoqueviller dans un point ou dans un autre, ou en totalité. En même temps, il devient plus dense et plus épais, sa couleur devient peu à peu semblable à celle des parties voisines; si quelques bulbes pileux y sont implantés, ils finissent ordinairement par s'atrophier; la sensibilité, quoique toujours un peu obtuse, y revient d'une manière assez marquée. A mesure qu'on s'éloigne du moment de l'opération, ces changements se prononcent davan-

tage, et si les derniers sont utiles, ceux que j'ai signalés d'abord peuvent apporter et apportent trop souvent un dommage à la bonté du résultat. En effet, il résulte du retrait consécutif qu'un lambeau qui était d'abord suffisant et régulier, devient irrégulier et trop étroit. Ceci est, on le sait, un des plus grands écueils de l'anaplastie, et contre lequel le chirurgien lutte fréquemment en vain. En outre, les lignes de cicatrice en devenant plus fermes et plus solides, exercent des tractions sur le lambeau. Celui-ci est tiraillé insensiblement par une bride ou même par quelques faisceaux musculaires compris dans la pièce rapportée, et il peut arriver en définitive que le résultat permanent soit beaucoup moins heureux que celui qu'avaient d'abord espéré le chirurgien et le malade. Dans la restauration de la lèvre inférieure chacun a vu de tels mécomptes. Dès le premier moment la lèvre reconstruite remonte jusqu'au niveau du bord supérieur des dents ou au-dessus; mais à la longue, la peau qui avait été empruntée au cou, s'abaisse jusqu'à la couronne des dents ou plus bas. Si le retrait n'a pas lieu ainsi en masse, il se fait sur la ligne médiane, là où deux lambeaux sont accolés, et il y a plus tard sur le bord libre de la nouvelle lèvre, une dépression, une sorte de V, dont la pointe est sans cesse tiraillée par la bride de tissu inodulaire qui répond à son sommet. Il y a souvent des effets analogues dans la restauration des paupières.

Or, ces déformations secondaires, qui sont seulement une cause de nouvelle difformité pour la rhinoplastie,

peuvent faire manquer jusqu'à un certain point le but principal de la chéiloplastie et de la blépharoplastie, celui de recouvrir le globe de l'œil ou de fermer la bouche en avant.

Je ne puis ici que signaler d'une manière générale ces défauts de la méthode autoplastique, qui très souvent tiennent à l'opération et non au chirugien. Mon but étant d'exposer seulement dans leur ensemble, et d'une manière abrégée, ces considérations préliminaires, je ne puis m'y étendre davantage. D'ailleurs, ce que j'ai à rechercher surtout, ce ne sont point les avantages ou les écueils de l'anaplastie en général, mais bien de l'anaplastie appliquée à trois points du visage. Alors il sera plus utile d'exposer ces résultats dans chacune de ces trois opérations isolément, car chaque application a ses modifications distinctes. Je dirai donc à propos de la chéiloplastie, de la blépharoplastie et de la génoplastie, le degré de perfection ou d'imperfection que l'on peut obtenir en ces trois opérations, et surtout je rechercherai ce que nous a appris l'expérience à cet égard.

Questions à éclairer.

A mesure qu'on a plus étudié l'anaplastie et que l'on a mieux connu ses ressources, on a songé à l'appliquer à un plus grand nombre d'affections. D'abord, uniquement employée pour faire disparaître des difformités et pour reconstruire des parties naturelles dont

la mutilation était une infirmité repoussante, elle est devenue bientôt un moyen ingénieux de rendre à certains organes le jeu régulier de leurs fonctions, passant ainsi d'un simple rôle de coquetterie à un rôle plus sérieux de véritable utilité. Et ce qui prouve en faveur de la puissance de ce moyen chirurgical, elle a pu offrir un moyen de guérison que vainement on avait demandé à d'autres méthodes. Ainsi déjà on est parvenu à fermer, par l'anaplastie diverses, fistules qui avaient résisté à toute autre opération. Cette extension de la valeur de l'autoplastie, que ses défenseurs parmi nous avaient dès le principe annoncée et appréciée avec une sagacité qu'on ne saurait trop reconnaître, pouvait au reste être devinée *à priori*. En réalité, en effet, l'anaplastie agit comme un moyen de réunion immédiate; et non seulement elle met les parties dans un état favorable à la réunion primitive en maintenant dans un contact parfait des tissus fraîchement avivés, mais encore elle peut amener au contact, des parties éloignées, les forcer au rapprochement, et en un mot par un emprunt hardi et ingénieux autant qu'utile, transporter le vif à la place du mort, une partie saine et en bon état à la place de ce qui est malade ou absent. Il est incontestable que dans ces sortes de greffe animale le chirurgien a compris et utilisé, avec un rare talent, les ressources puissantes de l'organisation.

Dans la voie progressive où l'art anaplastique est entré, on ne saurait positivement dire où est la limite de ses applications; mais il y a lieu de faire certaines tentatives, si elles ne sont point imprudentes, et si d'ail-

leurs d'autres méthodes de traitement ont échoué ou présentent moins d'avantage que l'anaplastie elle-même.

Afin de ne point sortir de mon sujet qui m'impose de ne considérer que les opérations faites au visage, je signalerai la possibilité de fermer une fistule au sac lacrymal, laquelle existerait sans maladie du canal nasal et par simple ulcération ou plaie avec perte de substance de la paroi antérieure du sac; ou bien encore la possibilité de fermer une fistule du canal de Sténon.

L'anaplastie a espéré plus que la réparation de certaines parties, elle a espéré, un instant, modifier profondément les tissus affectés d'un vice organique, et interrompre ou prévenir dans la partie réformée la dégénération cancéreuse. Malgré les observations rapportées par M. Martinet de la Creuse, on ne voit pas malheureusement que cette opinion soit réellement et définitivement fondée. Le raisonnement ne lui est que fort peu favorable, car on ne conçoit pas que l'apport d'une nouvelle partie dans un point limité, doive arrêter un travail qui le plus souvent a sa source dans une affection générale de l'économie. Il pourra arriver qu'après l'ablation de certains ulcères cancéreux de la peau, et la restauration de la plaie étant faite au moyen d'un lambeau emprunté, il n'y ait pas récidive du cancer; mais qui pourra affirmer que cette absence de récidive soit due à l'opération anaplastique? S'il y a diathèse cancéreuse, le mal ne s'en reproduira pas moins, et si le cancer était tout à fait local, sa non reproduction tient à ce qu'il a été enlevé en totalité. Au reste, il

n'entre point dans mon sujet de traiter complètement ce point qui appartient à l'anaplastie en général. Je me contente de noter que, jusqu'ici, et en particulier pour la blépharoplastie, la chéiloplastie et la génoplastie, l'expérience ne montre pas la justification des idées de M. Martinet.

A la suite de ces considérations générales, trop rapidement étudiées pour être complètes, et que nous pourrions dire modernes, car elles renferment des principes dont la chirurgie de notre siècle et de celui qui l'a précédé s'attribue le mérite, il sera curieux, et je crois d'un bien grand intérêt, de donner ici l'analyse aussi complète, en ce qui rentre dans notre sujet, que nous avons pu la faire en quelques moments, de l'ouvrage de Tagliacozzi, ouvrage trop peu connu et qui fut trop longtemps voué à un injuste dédain. Il fut publié pour la première fois en 1597, dans la dernière moitié de ce seizième siècle où brillèrent en même temps les noms de Paré, de Fabrice d'Aquapendente, de Franco, de Guillemeau, de Thevenin, de Fabrice de Hilden, de Schenckius, de Bauhin, de Vésale, etc.

—

Analyse de l'ouvrage de Tagliacozzi.

Les dix premiers chapitres de cet ouvrage sont consacrés à des considérations qui seraient peu goûtées aujourd'hui. L'auteur y traite gravement et savamment de la dignité de la face en général, de celle du nez, des narines, des lèvres, des oreilles, etc. On y trouve bien quelques détails anatomiques sur la composition

de ces parties, mais ils seraient ici sans intérêt, ce n'est que dans le *onzième* qu'il entre véritablement en matière. L'auteur dit ce qu'on doit entendre par le mot *curta* ou *curtum*, et à quelle espèce de maladie ce mot doit être appliqué; grammaticalement parlant, il signifie ce qui est *bref* et *chétif*; en procédant par induction, on l'a employé pour désigner des parties mutilées ou auxquelles il manque quelque chose dès la naissance : Galien l'a employé dans ce sens, comme on a pu le voir dans le passage qui a été cité, et on l'a appliqué au nez, aux oreilles, aux lèvres, qui ont éprouvé une mutilation, quelle qu'elle soit et quelle que soit sa cause. L'auteur indique ensuite sommairement en quoi consiste l'art de restaurer ces mutilations : la peau du bras, doit fournir *la matière*, cette peau doit être rapprochée, unie aux parties *écourtées*, à l'aide de sutures, et maintenue dans cet état, jusqu'à ce que la réunion soit accomplie : alors on achève l'excision du lambeau, on lui donne la forme convenable et on continue de le tenir bien assujetti, jusqu'à ce que la réunion ait pris de la consistance et de la fermeté.

Dans le *douzième chapitre* l'auteur disserte très longuement sur les différentes espèces de greffes, qui se pratiquent sur les arbres, et il conclut que les anciens ont puisé dans cette opération la première idée de celles qu'ils ont appliquées à la restauration *de l'écourtement*.

Le *treizième* a pour objet le choix *de la matière* propre à cette opération. Les anciens avaient employé la peau à cet usage, quelques modernes conseillent de

préférer la chair. L'auteur fait voir que ce précepte n'est pas soutenable; la peau seule convient, et particulièrement celle qui sert d'enveloppe commune à tout le corps, parce qu'indépendamment de l'analogie de sa composition et de ses usages, il n'y a aucun risque à la détacher et à la transplanter ailleurs. L'auteur avait dit plus haut que la peau devait être prise au bras.

Dans le *chapitre quatorze* il discute les motifs de cette préférence, qu'il fonde, entre autres sur l'élasticité de la peau de cette partie; il en détermine l'étendue, laquelle doit excéder un peu celle de l'écourtement, et décrit la position qu'on doit donner au bras, pour qu'il en résulte le moins d'incommodité possible pour le malade. Ajoutons, en passant, qu'il fait une exception pour la restauration des oreilles : là, c'est derrière l'oreille elle-même que la peau doit être prise.

On trouve dans le *quinzième chapitre* des préceptes importants sur l'étendue qu'on doit donner au lambeau ; cette étendue se règle d'après celle de l'écourtement et les qualités de la peau du bras : si le lambeau n'est pas suffisant, le mal ne sera pas réparé ou ne le sera qu'incomplètement. Il faut avoir égard aussi à la disposition de la peau à se rétracter, après qu'elle a été détachée du bras ; on a vu assez souvent cette rétraction aller jusqu'à la huitième, la sixième et même la quatrième partie de son étendue : d'autre part, si on en prend trop, il est à craindre qu'après sa sépara-

tion le lambeau n'éprouve dans sa manière d'être une funeste modification, c'est pourquoi on ne saurait donner trop d'attention à ces considérations et à l'état de la peau : celle qui proviendrait d'un bras amaigri serait la plus mauvaise.

Dans le *seizième chapitre*, l'auteur parle des différentes méthodes à suivre pour opérer la réunion : les anciens et quelques modernes après eux en admettaient trois modes, les bandages, les agrafes et les sutures : celles-ci sont de trois sortes, la suture entrecoupée, la suture à points séparés et égaux, la suture emplumée, et enfin celle qu'on a nommée la suture sèche.

Des considérations fort étendues dans lesquelles l'auteur est entré dans le chapitre *dix-septième*, au sujet de la constitution et de l'état actuel de la santé des individus, il conclut, ce qui était facile à prévoir, que les sujets les plus robustes et les mieux portants sont ceux chez lesquels l'opération réussit le mieux et le plus vite ; il ajoute qu'on ne doit point opérer les individus faibles et rachitiques, et que le printemps et l'été sont les seules saisons qui conviennent.

Le choix du sujet a fourni la matière du *dix-huitième chapitre* : à choisir un sujet étranger, il y aurait un avantage incontestable, sous le rapport de la force et de l'état de santé ; il en résulterait aussi qu'on éviterait au malade une partie des douleurs de l'opération, mais ces douleurs ne sont pas telles qu'elles ne puissent être facilement supportées, et elles sont certainement préférables à cette multitude d'incommodités conti-

nuelles qui résulteraient pour lui d'un pareil choix. C'est donc lui-même qui doit fournir la matière propre à la restauration.

Le *dix-neuvième chapitre* a pour objet le parallèle de l'opinion des anciens et des modernes sur la restauration de l'écourtement avec celle de l'auteur. On a vu ailleurs quelle était celle de Galien , de Paul d'Egine et de Celse, seuls auteurs anciens qu'il mentionne ; parmi les modernes, il cite Alex. Bénédictus, Vésale, Amb. Paré, Etienne Gourmelin , et J. Schenckius de Graefenberg : le passage de ce dernier qu'il rapporte prouve que cet auteur parle de ce qui se faisait de son temps, et non de ce qu'il avait vu ou fait par lui-même. « On a souvent vu, dit-il, des chirurgiens détacher du bras une petite portion de chair, et s'en servir pour réparer la mutilation du nez, en l'y ajoutant et en lui en donnan la forme. Sa nutrition s'opère par les veinules du nez, qui se trouvent alors comme confondues avec celles de la portion de chair qui a été ajoutée : cette portion surajoutée ne résiste pas aux froids de l'hiver. On ne doit donc pas exercer de traction sur le nouveau nez dans cette saison. »

Vésale décrit une autre méthode, laquelle consiste à bien s'assurer de l'insertion du tendon du muscle fléchisseur de l'avant-bras, à détacher ce muscle des parties voisines, sans les offenser, à l'en tenir éloigné à l'aide d'une compresse qu'on engage au dessous, et à s'en servir pour obtenir la réunion avec les parties mutilées : ce dernier temps de l'opération s'achève par l'emploi des procédés ordinaires.

Amb. Paré dit qu'il existait en Italie, dans les années précédentes, un chirurgien qui, pour restaurer le nez, faisait une cavité dans le muscle biceps, y plongeait le nez, et l'y tenait fixé pendant quarante jours.

Et. Gourmelin s'est attaché à démontrer que ce mode de restauration n'était pas une fable, mais bien une réalité, et il assure que Branca, de Sicile, excellait dans cette opération.

Après ces citations, l'auteur compare sa méthode avec celles dont il vient d'être question; il en fait ressortir les différences, et conclut, en disant que plusieurs d'entre elles sont plus propres à envoyer les malades dans l'autre monde, qu'à les guérir de leur infirmité.

Le chapitre *vingtième*, le *vingt-unième* et le *vingt-deuxième* sont la suite et le complément de celui qui précède. L'auteur passe d'abord en revue les opérations chirurgicales qui se pratiquaient autrefois, même celles qui sont tombées depuis longtemps en désuétude; puis il examine celles qui sont restées dans le domaine de la science, toujours en vue de montrer que le traitement de l'écourtement pratiqué selon sa méthode, est exempt de tout danger, et ne produit que des douleurs supportables; tandis qu'il est beaucoup d'opérations parmi celles qu'on pratique journellement, qui ne sont pas moins graves que douloureuses.

La majeure partie du *vingt-troisième chapitre* est consacrée à toutes les variétés de l'écourtement du nez; les différences de l'écourtement des lèvres sont bien moins nombreuses; c'est d'ailleurs également avec la peau du bras qu'on doit le restaurer. L'opération est

aussi beaucoup plus facile, même lorsque l'incision a une forme irrégulière. Il y a pourtant encore un autre écourtement des lèvres, c'est celui auquel on donne le nom de *lèvre léporine* ; *celui-là ne doit pas être compris dans le sujet actuel, car il n'y a point là de greffe à faire*, mais simplement à excorier légèrement les parties, à les rapprocher, et à pratiquer des sutures.

Le chapitre *vingt-quatrième* est une comparaison très minutieuse de l'état des parties, avant et après l'opération.

Le *vingt-cinquième* contient la solution d'un problème qui n'a pas été discuté dans le cours de l'ouvrage : quel est, après la restauration, le mode de nutrition des parties ? Il est évident, pour tout le monde, que la chaleur naturelle du lambeau suffit pour produire et entretenir la réunion, tant qu'il n'a pas été détaché du bras ; eh bien, même après, c'est encore la chaleur naturelle qui maintient la nutrition, la vie et le sentiment dans toutes les parties : toutefois, l'explication de ce phénomène est pleine de doutes et d'ambiguité. On sait bien que la vie, le sentiment et la nutrition sont entretenus dans nos parties par les veines et les artères ; il faut donc supposer *ou qu'il s'est formé de nouveaux vaisseaux, ou bien que la continuité s'est établie entre les vaisseaux qui existaient dans le lambeau* avant sa séparation et ceux de la partie mutilée, ou, si ni l'une ni l'autre de ces choses n'ont lieu, que les vaisseaux des parties mutilées sont devenus pour ceux des parties nouvelles un excitant, qui y produit les propriétés en vertu desquelles ils agissent. Mais

on n'a jamais osé dire que les nerfs et les artères pussent se développer, non plus que les membres, sans germe. Galien, il est vrai, a dit avoir vu les veines se régénérer, mais il regardait lui-même ce phénomène comme infiniment rare; et tout porte à croire qu'il n'a jamais lieu dans la restauration du nez. On ne peut donc pas se refuser à admettre *que les vaisseaux s'unissent mutuellement, et vivent d'une vie qui leur est devenue commune*. On en comprendra la possibilité, si l'on fait attention à la manière dont les veines et les nerfs se comportent dans la peau; les nerfs y sont si abondants, que Galien la considérait comme une expansion nerveuse, au milieu de laquelle se distribuaient les veines, qui s'y terminaient en filaments capillaires.

Reste à rechercher la cause des accidents qui peuvent se manifester après la restauration du nez; tels sont la diminution de la sensibilité, le changement de couleur des narines, qui deviennent blanches, flasques, froides, livides et rugueuses. Tous ces symptômes dépendent non de l'épuisement complet, mais de la diminution notable de la chaleur vitale naturelle, qui est la suite de l'opération.

Dans le second livre de son ouvrage, l'auteur a appliqué les règles générales qu'il venait de prescrire, à l'examen et au traitement des cas particuliers. Presque tout ce qu'il dit a pour objet la restauration du nez; il a cependant consacré un chapitre, le *dix-neuvième*, à la restauration des lèvres : c'est donc le seul qui ait directement rapport au sujet que nous avons à traiter; ce sera aussi le seul dont nous nous occuperons.

Tagliacozzi, liv. II, chap. XIXe, *De la restauration des lèvres.*

« Comme le tissu des lèvres est plus épais et plus » serré que celui des narines, la restauration n'en » peut pas être aussi parfaite : on l'obtient avec la » même matière, qui doit être prise à la même place. » L'*écourtement* des lèvres est de plusieurs genres : il » y a d'abord celui qui est congénital et celui qui est » la suite d'un accident : le premier est connu sous le » nom de lèvre de lièvre; le second est de deux sortes, » ou bien il dépend d'une cicatrice qui a eu lieu dans » le voisinage, et alors il n'y a pas de perte de sub- » stance, ou bien il résulte d'une mutilation; dans » cette dernière espèce il y a véritablement *écourte-* » *ment*, dans l'autre *écourtement* par cicatrice; enfin, » on pourrait en admettre encore une autre espèce, » celle qui dépend de la complication des deux » genres. Nous parlerons d'abord du bec de lièvre, » parce que l'affection est plus simple et plus facile à » guérir. Le traitement est le même, qu'elle ait son » siège soit à la lèvre supérieure, soit à l'inférieure. Il » est très difficile de dire d'où provient cette séparation » contre nature; il semble seulement qu'il y a défaut » d'une partie de la substance, et qu'il est nécessaire » de substituer à la portion qui manque quelque chose » qui lui ressemble. Rien n'empêche cependant que, » sans rien ajouter, on ne réussisse à rétablir les lèvres » dans leur intégrité : le siège même de l'affection in- » dique qu'on doit réunir ces parties qui ne devaient » point être désunies. »

Ici suivent des détails très intéressants sur le bec de lièvre, mais je les supprime.

Quant à la troisième espèce d'*écourtement* des lèvres, qui est un véritable *écourtement*, parce qu'il y a perte de substance, bien qu'il y ait en même temps *écourtement* par cicatrice, l'auteur renvoie à tout ce qu'il a dit précédemment, et y ajoute seulement quelques préceptes particuliers.

On ne doit point opérer, dit-il, quand ce qui manque à la lèvre est peu considérable; dans le cas contraire, on ne doit pas hésiter. Quand le défaut existe à la lèvre supérieure, le procédé opératoire que nous avons décrit convient de tout point; mais s'il a son siège à la lèvre inférieure, on doit prendre le lambeau près de l'articulation du coude. Du reste, à l'exception du siège du lambeau, le traitement et le mode de rapprochement sont exactement les mêmes que ceux que nous avons indiqués. Cependant il est bon d'avertir qu'il faut plus de temps pour que la réunion de la membrane et du lieu correspondant à l'ancienne cicatrice s'accomplisse entièrement, en raison de l'humidité qui provient ordinairement du palais et des gencives, et nuit au bon état des parties. On se sert d'abord d'aiguilles courbes, et on fait tant au lambeau qu'aux lèvres des points séparés par des intervalles égaux. On ne doit aussi séparer le lambeau de la souche que quand la réunion est complète et a acquis une grande fermeté, ce qui a rarement lieu dans l'été avant le vingt-quatrième jour, et encore plus tard dans l'hiver. La forme à donner dans ce cas doit se régler

d'après l'état de la lèvre ; le mode de déligation sera ici d'une grande utilité. Quand il s'agit de la lèvre supérieure, la bande doit passer en dessus des oreilles ; elle doit passer au dessous quand on opère sur la lèvre inférieure, ou bien on se sert d'une bande à deux globes, dont on éloigne les tours au moment où elle ne porte plus sur la lèvre, et qu'on dirige vers l'occiput en la faisant passer des deux côtés sur les oreilles. On doit aussi employer la lame de plomb, et ne négliger aucun des soins que nous avons recommandés en parlant de la restauration du nez.

Quant à la restauration de l'écourtement véritable, joint à l'écourtement par vice de la création, qui s'observe quelquefois, elle ne comporte pas d'autres règles de traitement que celles qui s'appliquent aux autres vices des lèvres.

Ici se termine cet extrait de l'ouvrage de Tagliacozzi ; j'ose espérer qu'en considération de l'intérêt qu'il présente on ne me fera pas un reproche d'y avoir consacré quelques pages.

—

MÉTHODES ET PROCÉDÉS.

—

Plusieurs méthodes, comprenant chacune des procédés nombreux et variés, sont aujourd'hui connues. Toutes les méthodes et tous les procédés sont en quelque sorte applicables aux trois cas qui font le sujet de ma thèse, nous faisons abstraction de l'*hétéroplastie*, dont la légitimité scientifique est encore fort contestable. Dans ce préambule, je ne puis que donner un tableau succinct; la valeur, le choix de ces divers moyens, se trouveront indiqués dans chacune des trois sections particulières. Voici ce tableau :

- **ANAPLASTIE.**
  - AUTOPLASTIE.
    - Par lambeau pris dans le voisinage.
      - Méthode ancienne, (Celse.)
        - Par extensibilité favorisée au moyen des incisions de la peau ou des muqueuses
      - Méthode indienne. (Koomas.)
        - Former un lambeau et l'appliquer sur la perte de substance.
          - Torsion complète
          - Torsion incomplète
          - du pédicule.
      - Méthode française. (Franco)
        - Décollement des parties voisines.
        - Dédoublement des tissus.
    - Par lambeau pris au loin et sur le même individu.
      - Méthode italienne. (Branca.)
        - Laisser suppurer le lambeau.
        - Appliquer le lambeau immédiatement.
          - C'est là ce que Graefe a voulu appeler du nom de méthode allemande.
  - HÉTÉROPLASTIE.
    - Par lambeau pris sur un autre individu.
      - Accollement de deux individus.
      - Emprunt fait à un individu, et transport à un autre.

Nous allons trouver dans ce qui va suivre, tous les faits d'anaplastie des lèvres, des joues et des paupières que j'ai pu réunir. Chaque fait particulier nous offrira un procédé distinct ou une variété de l'anaplastie faciale; et c'est là le seul moyen par lequel nous pourrons arriver à faire connaître toutes les particularités de ce genre d'opérations; je les ai classées suivant l'ordre des méthodes; elles s'y trouvent rangées par ordre de dates.

Quelques planches annexées à mon travail et correspondant au texte des faits, serviront à faire comprendre les procédés opératoires que chaque chirurgien a suivis ou indiqués. La plupart ont été empruntées, soit à l'ouvrage de M. Zeiss, à celui de M. Bourgery, au Mémoire de M. Fricke, aux faits publiés par M. de Meyer; il en est un certain nombre que j'ai faites moi-même pour rendre claires et faciles à saisir les descriptions qui m'ont paru le réclamer. D'autres enfin ont été dessinées d'après nature.

—

CHAPITRE PREMIER.

ANAPLASTIE DES LÈVRES.

J'ai déjà dit que nous ne trouvions dans l'histoire de l'art aucun détail sur la manière dont s'y prenaient les Indiens pour refaire ou réparer les lèvres mutilées. Mais on pouvait raisonnablement supposer qu'ils effectuaient ces réparations, puisqu'ils se sont toujours beaucoup occupés de faire disparaître la difformité qui accompagne la perte du nez. Or, s'il est vrai que la perte d'une portion des lèvres ne soit pas aussi horrible à voir, ils ont dû reconnaître presque en même temps que la mutilation qui faisait perdre ces organes était accompagnée d'une infirmité repoussante également, et dont les conséquences sur l'existence des individus pouvaient devenir graves, lorsque cette mutilation était un peu considérable. Ils ont dû, dès lors, s'occuper des moyens d'y remédier. Ce qui n'était jusqu'alors qu'une simple probabilité, devient un fait assez positif d'après le document fourni par le lieutenant Ward : il rapporte que le même Indien qui faisait en 1792 la rhinoplastie à Poonah, et que le consul anglais Mallet fit venir d'une distance de quatre milles pour refaire un nez que Typo-Saïb avait fait abattre à un esclave transfuge, restaurait aussi des lèvres. Cette profession était héréditaire dans la famille de l'Indien, qui proposa, ainsi que le raconte Ward, d'opérer le fils de l'ambassadeur anglais à Paishwha, lequel

avait perdu une partie de la lèvre supérieure; mais le malade s'y refusa. (*Carpue*, p. 40.)

Celse est le premier qui, d'une manière très explicite, ait parlé de la restauration des lèvres. Sans sortir des limites de la question, je vais citer ici une partie du paragraphe ou chapitre IX, livre VII, où l'auteur dit un mot des différentes difformités de la face; mais où il ne traite spécialement, à proprement parler, que de celles des lèvres, et des moyens de les faire disparaître ou de les diminuer.

Après s'être occupé dans le chap. VIII de l'imperforation congénitale du conduit auditif externe, et avoir indiqué le mode de traitement qu'il faut lui appliquer, il dit : « S'il y a un vice de conformation par défaut » (*curtum*), on doit le rapiéceter (*sarcire*). Comme ce » vice peut exister également aux lèvres et aux nari- » nes, il convient d'en traiter en même temps. » Celse continue ainsi dans son chap. IX : « Dans ces trois par- » ties (oreilles, lèvres, narines), un vice de conforma- » tion par absence ou mutilation (*curtum*), quand il » est peu considérable, admet un traitement. On n'en » doit entreprendre aucun quand ce vice est considé- » rable, car la difformité serait plus grande qu'avant. » Pour l'oreille et les narines, il n'y a à craindre que » la difformité; mais pour les lèvres l'usage en serait » nécessairement restreint, si elles étaient trop rétré- » cies (*contracta*), car l'alimentation et la parole se- » raient moins faciles; en effet, on ne crée pas là une » substance, mais on la prend du voisinage; cela » peut se faire par un léger déplacement sans rien en-

» lever, et ne pas être apparent quand la mutilation
» est légère, ce qui ne peut être quand elle est consi-
» dérable. Les vieillards, les sujets d'une mauvaise
» constitution, ceux chez lesquels les plaies guéris-
» sent difficilement, ne doivent pas être soumis à ce
» mode de traitement; car il n'est pas d'individus chez
» lesquels le cancer se développe avec plus de rapi-
» dité et guérisse plus difficilement. Voici en quoi ce
» traitement consiste : on doit donner la forme carrée
» à la partie qui est le siège du vice de conformation
» (*quod curtum est*), en faisant des incisions transver-
» sales qui doivent partir de ses angles intérieurs (les
» bords internes), de manière à séparer entièrement
» la partie citérieure (libre) de la partie ultérieure
» (adhérente), et ensuite réunir en un tout ce qui
» vient d'être divisé. Si le rapprochement est in-
» suffisant, outre les premières incisions, il faut en
» faire deux autres en forme de croissant, les tourner
» et les diriger vers la plaie. Ces incisions ne doivent
» diviser que la peau (*summa cutis*), car par ce moyen
» ce qu'on veut ramener cède plus facilement. On ne
» doit point y mettre de violence, mais exercer une
» traction qui rende le rapprochement facile, et puisse
» le maintenir à peu près complètement. Il arrive
» quelquefois néanmoins que la peau qu'on n'a point
» assez amenée (*adducta*) laisse une difformité à l'en-
» droit qu'elle ne recouvre point. Pour remédier à
» cet inconvénient, on fera une incision du côté où la
» peau ne cèdera pas assez, et on ne touchera pas à
» l'autre, etc., etc. Alors, après avoir saisi la peau de

» toutes parts, il faut en rapprocher les bords et les
» unir par la suture. On doit également pratiquer la
» suture sur les incisions qui ont été faites les pre-
» mières, etc., etc. »

Albucasis, tome premier, sect. 26 du liv. II. *De suturâ nasi et labii, et auris, quando solvitur continuitas earum, vel à vulnere, vel sine vulnere*, dit :

Scias, quod quando acciderit solutio continuitatis in uno ex his cartilaginibus, raro juvat, in illis curatio, nisi in paucis hominibus. Quando igitur acciderit alicui res hujusmodi, aspice, et si sit vulnus recens in sanguine suo, labia vulneris sutura adducas, dein cures donec sanetur.

Et si fuerit continui solutio et jam separantur labia ejus, et utraquè pars sanata sit; necessarium est ut utramque partem deglubas, juxta autem nempe externam donec sanguinem emittant, tunc adducas labia sutura, et insperge pulverem sanguinis draconis, et thuris, et pulveribus superimponas adhesivum unguentum Diaphænicon, vel alia ex unguentis incarnantibus, et biduo vel triduo sinas ligatum *vulnus*; tum solve, dein muta medicinam, et sine sponte fila decidere et postea cura cum unguento, donec sanetur.

Modus suturæ est autem, ut adducas separationes continui vel acu, ut in sutura ventris docuimus, vel filo, ut ibi docuimus te.

Il est évident qu'Albucasis n'entend parler ici de rien autre chose que de la division simple soit traumatique, soit probablement aussi congénitale des lè-

vres (*vel sine vulnere*), il n'est là nullement question d'anaplastie, comme on l'a cru.

Antoine Branca, comme nous l'avons vu dans le texte de Fasio, à l'histoire générale, restaurait au 15e siècle les lèvres mutilées, soit qu'il prît son lambeau de peau sur la face, soit plus probablement qu'il l'empruntât au bras, comme il le faisait pour le nez, dans la pensée d'éviter la difformité qui succédait nécessairement à la première manière d'agir.

Franco, dans son chapitre cxx (autre procédure, *de la cure des lèvres fendues*), dit, p. 460 (Traité des hernies, contenant une ample déclaration, etc. 1561):

« Mais si elles (les lèvres) estoyent distantes par trop l'une de l'autre, comme l'ay veu plusieurs fois, tellement qu'on ne les peut r'assembler par aucun moyen, il faudroit copper lesdites lèures au dedans en long, et à travers pour les resioindre, en contregardant tant que sera possible les muscles, à cause du mouuement. Toutefois s'il est nécessaire, on les peut copper plustost que de laisser une telle œuure. Car de deux maux fault eslire le moindre. Il se faut garder de copper la peau au dehors, pource que par icelle elles pourront estre alongées comme l'ay fait plusieurs fois. Puis après auoir appliqué les éguilles, il fault mettre des cuissins pour les tenir unies ensemble. »

L'auteur provençal dit encore, au chapitre cxxii (*cure des dents de lièvre*) : « Et s'il y avoit telle distance entre lesdites lèures, qu'on ne put les assembler, il faudroit user de semblables dissections en la bouche

qu'au cas précédent, et procéder au reste ainsi qu'auons montré. »

Franco ne répète donc pas, comme on l'a cru, le procédé de Celse; il se borne à détacher les lèvres des parties sous-jacentes, et recommande expressément de ne pas toucher à la peau; toutefois, ainsi que le pense M. Blandin, il paraît conseiller de faire les incisions courbes de Celse, mais à l'intérieur; les muscles seront divisés s'il y a nécessité, mais toujours sans atteindre la peau.

C'est maintenant ici la place, par ordre de date, que Tagliacozzi doit occuper dans le point que nous venons d'aborder; mais nous avons donné tout à l'heure tout ce qui, dans son chapitre sur la restauration des lèvres, rentre dans notre sujet; du reste, comme nous l'avons dit, il renvoie, sur ce point, le lecteur à ses considérations générales, qui sont entièrement applicables à l'objet spécial dont nous parlons en ce moment. Nous avons préféré, et sans doute il était convenable, de ne pas séparer ce fragment du reste de l'analyse rapide que nous avons faite de l'ouvrage si remarquable du chirurgien italien du seizième siècle.

Nous trouvons dans Guillemeau (dernière moitié du seizième siècle) au sujet *de la cure du bec de lièvre*, ces paroles : « Si bonnement les parties divisées ne se » peuvent approcher et entretoucher, il faut faire » deux incisions; une de chaque côté de la lèvre, en » forme de croissant, tournées devers la plaie comme » il est cy-devant figuré, lesquelles divisent et enta- » ment seulement la superficie de la peau; par ce

» moyen les bords de la plaie qu'on tire, suivent et
» obéissent plus aisément, car il ne les faut point con-
» traindre de force, ains les amener et adjouster dou-
» cement sans violence, de sorte qu'ils suivent aisé-
» ment; et lorsqu'elles sont lâchées et laissées, qu'ils
» ne se reculent beaucoup ».

« Quelquefois la peau ne se peut totalement d'un
» des côtés joindre, et rend difforme le lieu de la plaie
» qu'elle laisse et qu'elle ne couvre point. S'il se ren-
» contre ainsi, il faut inciser cette partie là en forme de
» croissant, sans toucher à l'autre. » Ce dernier alinéa n'est que la traduction littérale du texte de Celse.

Guillemeau ne parle point des décollements de Franco, mais il adopte les incisions en croissant de Celse, toutefois il ne cite pas l'historien latin.

Thévenin adopta également les incisions courbes de la peau.

Paul Barbette (*Opera anatomico-chirurgica*, chap. II, 1re partie, *de labio leporino*), s'exprime ainsi : Operationum ultima, *anaplerosis*, deficientia restituit, tunc imprimis obtinens, cum naso, labio, auri aliqua particula, deest sive à nativitate, sive per causam externam.

Labium quod spectat in defectu minori primo liberetur à gingivis, mox extrema ejus scarificentur, hinc acus ope conjunguntur, superimposito emplastro uniente. Et brevi curatio absolvetur.

In majori vero *defectu*, separetur labium à gingivis, interpositoque linteo, fasciarum opera junguntur extremitates ejus, diebus aliquot effluxis, scarificatione

debita instituta, suturæ emplastrorum ope extrema eadem unientur.

Paul Barbette me paraît être le premier qui nomme l'*anaplastie*. Ce qu'il faut surtout remarquer dans le texte, c'est la différence qui existe entre le mot *liberetur* qu'il emploie lorsqu'il s'agit d'un petit *défaut* (in defectu minori) et le mot *separetur*, dans le cas de perte, ou *défaut* plus grand (in majori defectu). Separetur signifie proprement *détacher*, donc détacher avec l'instrument tranchant; et puis il interpose un linge (linteo), pour s'opposer au recollement, etc., etc.

Il nous a suffi jusqu'à présent de suivre simplement l'ordre chronologique dans l'indication des méthodes et des procédés opératoires qu'on a mis en usage à différentes époques pour la restauration des lèvres; il ne saurait plus en être de même pour le moment où nous nous trouvons arrivés; la science s'est enrichie d'un tel nombre de faits, qu'il y a maintenant nécessité de les grouper suivant les méthodes auxquelles ils appartiennent. Il ne nous sera malheureusement pas possible d'en user ainsi à l'égard des procédés; car, comme nous l'avons déjà fait remarquer dans les considérations générales, chaque cas particulier dans la classe des opérations anaplastiques, en raison de ses circonstances particulières propres, exige de la part du chirurgien qu'il crée en quelque sorte chaque fois un procédé spécial, dont le point fondamental seul est fourni par l'une ou l'autre des quatre méthodes générales; ces procédés ne peuvent point, le plus souvent, être réunis les uns aux autres. La série des faits qui

suivent démontrera combien les principes généraux précédemment donnés à cet égard sont vrais.

MÉTHODE INDIENNE.

Opérations de chéiloplastie (Méthode indienne).

Au rapport de M. Carpue, M. Lynn a pratiqué la chéiloplastie par la méthode indienne dès l'année 1817; mais son opération ne réussit pas. M. Carpue indique Sutecliffe comme ayant employé la même méthode; le succès paraît avoir couronné son entreprise. L'époque de cette opération semble être à peu près la même que celle où Lynn exécuta la sienne.

—

En 1823, Delpech exécuta l'une des premières chéiloplasties, pour l'époque moderne de cette opération, sur un homme de 54 ans, de mauvaise constitution. Un cancer avait envahi presque toute la lèvre inférieure; seulement des deux côtés, près des commissures, il y avait quelques restes des lèvres; mais tout le bord libre était complètement détruit, et le cancer s'étendait jusqu'au menton, même les gencives participaient à la dégénérescence des parties; elles n'étaient pas encore adhérentes, et l'on jugea que l'os maxillaire devait être sain. Delpech entrevit donc la possibilité d'enlever toutes les parties malades, de conserver l'os et une portion du muscle orbiculaire, etc.

L'opérateur résolut de former son lambeau avec la peau placée au dessous du menton, parce qu'elle était saine, mobile, et voisine de la solution de continuité, et de plus parce qu'en rendant la mâchoire inférieure immobile, on évitait les tiraillements qui ont lieu dans la méthode italienne. Delpech craignait qu'en employant un lambeau simple, quoique assez long pour remonter au dessus du niveau des dents, il eût de la tendance à se réunir par son bord supérieur avec les gencives; il résolut donc de replier la portion supérieure du lambeau, et de déterminer la réunion de ses deux faces celluleuses, en les unissant par des points de suture; il se fondait sur des observations antérieures pour croire que le contact de la salive transformerait en muqueuse la face interne du lambeau; l'on dessina la forme de celui-ci sur la partie antérieure du cou; le point adhérent se trouvait au dessous du menton, le lambeau allait d'abord en s'élargissant, puis en diminuant, et se terminait en pointe près du sternum. L'opérateur enleva ensuite toutes les parties carcinomateuses de la lèvre et des gencives, il forma alors le lambeau, le disséqua, en le laissant recouvert d'une couche de tissu cellulaire, et coupa la pointe qu'il n'avait faite qu'afin de faciliter la cicatrisation de la peau du cou. Le tiers inférieur du lambeau fut replié sur le tiers moyen, de façon que les deux faces celluleuses se trouvèrent en contact. Deux points de suture réunirent les deux surfaces, ensuite tout le lambeau fut renversé en haut; son tiers supérieur qui se trouvait maintenant inférieur et qui seul était simple, fut mis en contact

avec la surface saignante du menton. Les bords du lambeau doublé furent fixés sur les côtés par des points de suture. La plaie du cou avait mis à nu les muscles et les cartilages, ses bords furent rapprochés.

Le lambeau se tuméfia, devint rouge, chaud ; pendant quatre jours on en espéra la réunion ; alors on remarqua que la moitié de la lame intérieure du lambeau doublé était frappée de mort. La lame extérieure était bien réunie sur les côtés ; on put enlever les sutures et ne laisser que celle qui avoisinait l'angle des lèvres. Mais la gangrène détruisit bientôt le bord supérieur , et puis une partie du lambeau lui-même. La portion restante composée de peau simple se rétrécit beaucoup, et devint adhérente aux gencives , la plaie du cou guérit assez vite, etc.

Delpech fit une seconde fois une pareille opération, mais sans plus de succès.

—

Rosine Martin, âgée de dix ans, perdit une partie de la joue gauche et de la lèvre inférieure par suite d'une pustule maligne.

« Je pratiquai, dit M. Lallemand, une incision courbe qui commençait à l'extrémité de la lèvre supérieure et finissait vers le bord inférieur de la mâchoire. Je fis sur la lèvre inférieure une seconde incision semi-elliptique, commençant à l'extrémité du bord rouge et finissant vers le milieu du menton. Je tâchai de donner à cette seconde incision la même forme qu'à la pre-

mière avec laquelle elle devait se continuer lorsque la lèvre inférieure serait relevée. Je fis dans la direction du bord inférieur de la mâchoire une troisième incision également semi-elliptique, se terminant par ses deux extrémités à l'endroit où les deux premières incisions avaient fini, et j'enlevai de dessus la mâchoire toute la peau comprise entre ces incisions ainsi que la cicatrice adhérente à l'os. La base de la lèvre inférieure étant adhérente à la mâchoire, je fus obligé, pour mettre en contact son extrémité avec celle de la lèvre supérieure, de disséquer cette base adhérente et pour cela de prolonger de quatre à cinq lignes l'incision. Alors les deux lèvres purent être mises en contact, et les deux incisions formaient une courbe régulière. . . . . La rétraction des bords de la plaie rendait la surface à recouvrir plus grande que je ne m'y attendais..... Je commençai l'incision antérieure du lambeau vers le tiers postérieur de l'incision inférieure, et je la terminai à la partie inférieure du cou vers l'insertion du sterno-mastoïdien, en la faisant passer sur les parties latérales du larynx. Je commençai l'incision postérieure du lambeau à dix lignes environ au dessous de l'extrémité supérieure du bord antérieur de ce même lambeau, et je la terminai à l'endroit où avait fini l'incision antérieure, en la faisant passer vers le bord postérieur du sterno-mastoïdien.

La dissection du lambeau fut très difficile.

« Le lambeau avait perdu près d'un tiers de ses dimensions; je le détournai, de manière que la partie supérieure de son bord antérieur correspondit à la plaie

de la joue, et je les réunis par trois points de suture séparés, soutenus par autant de morceaux de sparadrap ; je rapprochai ensuite à l'aide d'un autre point de suture le nouvel angle des lèvres.

Je réunis par deux autres points de suture la partie inférieure du bord supérieur du lambeau avec la partie antérieure de ce qui restait de la lèvre inférieure, la partie supérieure de ce bord postérieur resta appliquée sur le sterno-mastoïdien, suivant une ligne oblique. De cette manière, la portion inférieure de la plaie de la joue correspondit exactement à la largeur du pédicule du lambeau, et nulle part la surface saignante de celui-ci ne fut en contact avec les téguments. Des bandelettes agglutinatives furent placées dans les intervalles des points de suture; le pourtour de la plaie fut matelassé avec de la charpie. Le tout fut maintenu par quelques tours de bandes peu serrés, etc.

Trois mois après, la guérison fut complète et le résultat fort satisfaisant, malgré divers accidents locaux qui furent l'effet de l'indocilité de la petite malade.

—

Valentine Mott a pratiqué la chéiloplastie, en empruntant au cou, par la méthode indienne, le lambeau dont il se servit.

En 1827, M. Textor restaura une lèvre inférieure. A la suite de l'extirpation de cette lèvre et d'une portion de la supérieure, les dents étaient restées à découvert et la salive se perdait continuellement. Le 18 juin l'o-

pération du bec de lièvre fut tentée avec succès, sur la lèvre supérieure. La même opération manqua sur l'inférieure à cause de l'étendue de la perte de substance. M. Textor se décida alors à faire une nouvelle lèvre aux dépens de la peau du cou. Cette opération fut pratiquée le 1er août, l'opération dura près d'une heure par suite de la difficulté d'appliquer les bords de la nouvelle lèvre contre ceux de la plaie. On mit de nombreux points de suture, mais pas de bandage agglutinatif qui, d'après M. Textor, par sa pression, empêche à tel point la nutrition des parties nouvellement unies, que c'est à cela qu'il attribue les non succès de Delpech et de M. Lallemand. Le troisième jour après l'opération, l'union des parties s'était faite, le cinquième jour les sutures furent enlevées, et le vingt-septième la cicatrisation était si complète qu'il divisa le pédicule par lequel la nouvelle lèvre tenait à la peau du cou. Son malade guérit complètement.

—

Berg pour remplacer une portion de la lèvre supérieure, prit la peau voisine et près du nez, tordit le pédicule du lambeau (méthode indienne).

—

En 1829 (31 août), Dupuytren pratiqua une chéiloplastie sur un enfant de onze ans, chez lequel une affection gangréneuse de la bouche avait détruit la lèvre inférieure, ainsi qu'une portion de l'os maxillaire.

Avec de l'encre, Dupuytren traça le lambeau qu'il voulait détacher sur la partie supérieure et latérale du cou, et cela au devant du muscle sterno-cléido-mastoïdien. Ce lambeau fut ensuite disséqué avec soin, et la veine jugulaire externe évitée. Les bords de la perforation accidentelle ayant été rafraîchis, le pédicule du lambeau fut tordu, et ses bords mis en contact avec ceux de l'ouverture de la lèvre et de la joue y furent assujettis à l'aide de cinq points de suture entortillée. La peau du cou fut également réunie à l'aide de trois points de suture, etc. Aucun pansement ne fut fait.

Quelques accidents survinrent, la lèvre fut déchirée et le lambeau en fut séparé; plus tard on tenta de réunir les bords de cette séparation, mais une hémorrhagie assez abondante s'opposa à la réunion. On dut plus tard y revenir.

On n'observa de gangrène que dans quelques points très peu étendus de la circonférence du lambeau.

—

En 1835, M. Voisin, de Limoges, pratiqua la chéiloplastie (qu'il appelle mento-plastie), pour combler la perte de substance résultant de l'ablation d'un cancer de la lèvre inférieure, dont il crut l'origine de nature syphilitique. Deux incisions, partant chacune d'une extrémité de la lèvre inférieure, et se dirigeant obliquement vers le menton en forme de V incomplet, cernèrent rapidement le mal, que quelques coups de bis-

touri achevèrent de détacher, etc., etc. Une incision transversale de deux pouces et demi de longueur fut faite au dessus du cartilage thyroïde. Sur cette même incision en furent élevées deux autres obliquement vers le menton, et de manière à laisser un pouce d'intervalle entre leurs extrémités supérieures. Il est aisé de voir que ces trois incisions circonscrivent un lambeau triangulaire à base inférieure et à sommet supérieur, c'est à dire disposé en sens inverse de la plaie. On le détacha lentement, en ayant soin de lui laisser une épaisseur convenable, etc., etc. On le renversa de bas en haut sur son pédicule, on l'appliqua sur la plaie, où il fut assujetti au moyen de quatre aiguilles, deux à droite et deux à gauche. Il n'avait donné aucun signe de sensibilité, etc., etc.

La guérison fut complète un mois après l'opération.

MÉTHODE FRANÇAISE.

Nous diviserons les faits qui appartiennent à cette méthode en deux genres. Dans le premier, on emprunte au cou les téguments qui doivent remplacer la lèvre mutilée; il n'est donc applicable qu'à la restauration de la lèvre inférieure. Dans le second genre, c'est au moyen du déplacement que l'on fait éprouver à la peau de la face, que l'on parvient à fermer l'espace qui succède à la perte des lèvres; il s'applique également à la supérieure et à l'inférieure.

Faits de Chéiloplastie. — (Méthode française.)

Premier genre.

Chopart imagina le procédé suivant : le cancer (il s'agit d'un cas de ces lésions organiques si communes à la lèvre inférieure), est compris entre deux incisions verticales qui descendent plus ou moins bas au-dessous de la mâchoire inférieure, et sur le devant du cou; on détache ce lambeau des parties sous-jacentes, ayant soin de lui conserver autant d'épaisseur qu'on le peut, sans toutefois mettre le périoste à nu. On excise alors carrément la portion malade, on élève le lambeau restant, pendant qu'on fléchit la tête du patient, de telle sorte que la dernière section vient constituer le bord libre de la nouvelle lèvre, on réunit ensuite les bords latéraux par des points de suture entortillée.

M. Zeiss dit, en parlant de la méthode de Chopart, « C'est une méthode très défectueuse pour remplacer la lèvre, car le lambeau de peau qui est insuffisant et très tendu, devient par la suite trop court, de façon qu'il ne recouvre pas les dents et n'arrive pas jusqu'à la hauteur de la lèvre supérieure ». Cette critique est certainement trop sévère, néanmoins il faut reconnaître que les inconvénients qu'elle signale sont réels.

—

M. Roux de Saint-Maximin a modifié le procédé de Chopart, et a mis le sien en pratique plusieurs fois.

Au moyen d'incisions convenables, le mal est circonscrit, puis enlevé. Une dissection attentive détache les téguments, doublés d'une couche assez épaisse de tissu cellulaire, de l'os maxillaire, dans une étendue suffisante; et cette dissection en quelque sorte sous-cutanée est prolongée jusque auprès de l'os hyoïde; il suffit alors de fléchir la tête pour que le menton osseux vienne se cacher derrière cette espèce de tablier tégumentaire. Des points de suture maintiennent le nouveau rapport des lèvres des plaies latérales, et les angles du lambeau sont fixés à ce qui reste de la lèvre.

Lorsque la chose est nécessaire, en raison de l'étendue du mal, M. Roux de Saint-Maximin prolonge les angles des lèvres par des incisions latérales, marchant au dessus du mal, et c'est de là qu'il conduit les incisions qui doivent le circonscrire à sa partie inférieure, puis il détache le tablier, comme il a déjà été dit, etc. Ce chirurgien a mis ainsi quelquefois tout le corps du maxillaire inférieur à découvert.

Le 21 septembre 1823, M. Roux de Saint-Maximin mit en usage le procédé qu'il avait imaginé, pour la restauration d'une lèvre inférieure envahie par une tumeur cancéreuse ulcérée, étendue depuis la commissure gauche jusqu'au milieu de la joue droite. Il s'exprime ainsi :

« Une incision partant de la commissure gauche fut dirigée en haut vers le milieu de la joue du même côté, et contourna la tumeur dans l'étendue d'un pouce à un pouce et demi. Une seconde incision fut faite de la terminaison de la première jusqu'au milieu

du menton. Enfin une troisième, légèrement courbe, cerna tout le côté droit de la tumeur, en conservant environ la dixième partie de la lèvre inférieure. Toutes les parties comprises dans ces lignes furent détachées de l'os maxillaire en disséquant jusqu'au périoste. Je découvris par là une grande surface, et l'action musculaire portant les bords de la plaie en arrière et en haut, l'écartement devint encore plus grand. Je détachai de chaque côté les parties molles formant les parois des joues jusqu'à une très petite distance de l'artère maxillaire à l'endroit où elle contourne l'angle de la mâchoire. Une incision fut ensuite tirée du point de réunion des deux dernières, c'est à dire du menton jusqu'au niveau du larynx; et je disséquai la peau en commençant par le point où celle-ci avait commencé, formant ainsi un lambeau, à gauche seulement. J'imprimai à la tête un mouvement de quart de rotation à gauche, et un peu de flexion sur la poitrine. La mâchoire se trouva alors logée dans une espèce de mentonnière qui remontait jusqu'à la hauteur des dents. Le bord supérieur du lambeau semblait suppléer la presque totalité de la lèvre emportée. L'angle du lambeau fut rapproché de la portion de lèvre qui restait à la commissure droite. Des aiguilles et des points de suture furent placés partout où je le crus nécessaire, pour mettre en contact mutuel les bords de la plaie et du lambeau.

» De la toux qui survint déchira la cicatrice et força d'attendre au quarante-cinquième jour. A cette époque tout était cicatrisé séparément : les dents et les

gencives étaient découvertes, la salive s'écoulait au dehors; les bords flottants du lambeau et des autres lèvres des plaies furent rafraîchis, et un point de suture entortillée fut placé. Le quatrième jour la réunion était complète. Trois dents se montraient un peu, la salive ne s'écoulait plus. »

Dans une seconde opération (19 janvier 1825), M. Roux de Saint-Maximin mit en usage le procédé que nous avons indiqué un peu plus haut, et auquel on a donné son nom. Dans ce cas, une récidive obligea de revenir à une seconde tentative, et le succès fut complet.

Le troisième fait (31 janvier 1825) est l'exemple le plus précis et le plus simple de l'application du procédé de M. Roux de Saint-Maximin. « Le cancer de la lèvre inférieure enlevé, je disséquai largement, dit-il, la peau du cou dans toute l'étendue du bord inférieur; je séparai ainsi une large mentonnière de peau, dans laquelle je plaçai la mâchoire inférieure jusqu'à la hauteur des dents, etc. Le douzième jour la guérison fut complète. »

—

En 1828, M. le professeur Roux pratiqua, la chéiloplastie à la suite de l'ablation d'un cancer de la lèvre inférieure chez un homme âgé de 40 ans. Voici le procédé qu'il suivit : une petite incision transversale a été faite sur la commissure gauche de la bouche comme pour agrandir cette ouverture; en-

suite une autre incision perpendiculaire commençant à l'extrémité de celle-ci a été portée jusqu'à un pouce au dessous de la mâchoire. On a fait de même pour l'autre côté. Les parties comprises entre les deux incisions perpendiculaires (verticales) ont été détachées jusqu'au dessous du menton, en procédant de haut en bas et en rasant d'abord l'os maxillaire sans cependant attaquer le périoste; de cette dissection il est résulté un lambeau quadrilatère formé de la totalité de la lèvre inférieure et une petite portion des joues, des parties molles du menton, et tout à fait en bas de la peau qui recouvre la portion supérieure de la région sus-hyoïdienne. La portion labiale du lambeau qui se trouve profondément altérée est retranchée par une section nette et tout à fait horizontale.

Il n'a pas été difficile d'élever le lambeau et de recouvrir ainsi le menton avec la peau du cou ; il n'a fallu pour cela exercer aucun tiraillement douloureux. Trois sutures entortillées ont été appliquées de chaque côté ; on a commencé par placer les deux aiguilles supérieures, c'est sur ces deux aiguilles qu'on a passé deux fils qui ont servi pendant l'opération à tenir le lambeau relevé. Ces deux fils qui font l'office des deux chaînes d'un pont-levis sont fixés sur le front du malade, aucun bandage particulier n'a été appliqué.

—

En 1829 (juin), M. Rolland, chirurgien en second de l'hôpital de Toulouse, pratiqua une chéiloplastie

suivant le procédé de M. Roux de Saint-Maximin, à la suite de l'ablation d'un cancer énorme de la lèvre inférieure, dont toute la portion libre avait été détruite. L'opération fut pratiquée de la manière suivante :

Le mal occupait déjà une partie de la joue gauche. M. Rolland fut d'abord obligé d'agrandir la commissure des lèvres de ce côté, dans l'étendue d'un demi-pouce. Alors, de l'extrémité de cette première incision, il en fit partir une seconde qui se dirigeait perpendiculairement jusqu'à l'os hyoïde. Une troisième parallèle à cette dernière, et commencée à la commissure droite, fut faite aussi et prolongée jusqu'au même point. Dès ce moment M. Rolland s'occupa d'isoler le lambeau qu'il venait de circonscrire, en commençant par la face externe de la mâchoire inférieure. Cette dissection devint assez longue et pénible, mais les artères furent liées à mesure qu'on les ouvrait. On retrancha soigneusement tout ce qui était malade, et l'on eut encore, après cette excision, un lambeau en forme de carré long. Ce dernier étant relevé de manière à couvrir les dents, ce qui fut encore rendu plus facile par l'inclinaison que l'on donna à la tête, on le maintint en place au moyen de la suture entortillée vis à vis des commissures, et de la suture entrecoupée dans le reste de l'étendue de la plaie. Quelques accidents auxquels le malade refusa de permettre qu'on obviât, s'opposèrent à ce que la réparation de la difformité fût aussi parfaite qu'on l'eût certainement obtenue.

M. Morgan, à l'hôpital de Guy, pratiqua la chéiloplastie d'une façon particulière, sur le nommé John Max Poraran, âgé de 70 ans.

De chaque côté le mal s'étendait dans les joues un peu au delà de l'angle de la bouche, et du côté gauche affectait aussi la lèvre supérieure dans une étendue de plus d'un pouce. Le premier temps de l'opération devait avoir pour but l'ablation de la masse cancéreuse; aussi le chirurgien fit-il une incision semi-elliptique qui commença au delà de l'angle droit de la bouche, traversa le menton et la joue gauche, puis vint se terminer dans la lèvre supérieure, de manière à circonscrire toute la portion malade. Les deux extrémités de cette incision extérieure furent réunies par une autre incision pratiquée dans la bouche entre la gencive et les alvéoles. Ces incisions servirent à isoler la tumeur qu'on n'eut plus alors qu'à séparer de la joue par une dissection convenable.

La deuxième partie de l'opération consistait à remplir le vide laissé par l'ablation d'une si large portion de la face et surtout à refaire une nouvelle lèvre. Pour celle-ci M. Morgan eut d'abord l'idée de renverser de haut en bas une portion de tégument qu'il laisserait fixé dans un point; mais ensuite il préféra le procédé suivant : à deux pouces au dessous et parallèlement à la première incision il en fut pratiquée une autre à peu près semi-lunaire qui traversait la gorge (région sus-hyoïdienne probablement). La portion de tégument comprise entre ces incisions, séparée en haut et en bas, fixée seulement par ses côtés, devait former la

nouvelle lèvre. M. Morgan sépara avec soin sa face interne des parties plus profondes, de manière à former une sorte de pont adhérent au reste de la peau par ses extrémités seules; ensuite il le ramena sur la mâchoire, au devant de la bouche, de sorte que son bord supérieur vint occuper la place du bord libre de la lèvre inférieure; et quand il l'eut fixé par des points de suture, trois à l'angle gauche de la bouche et deux à l'angle droit, il en résulta une bouche très bien formée. On avait d'abord pensé qu'on laisserait la surface du gosier qui avait été dépouillée de ses téguments, se couvrir de granulations, mais quand la bouche fut formée, M. Morgan trouva qu'il pouvait, en abaissant le menton sur la poitrine, rapprocher les bords de la plaie; ceci fut fait et cinq sutures appliquées, de telle façon que quoiqu'on eût pris une aussi grande étendue de téguments et qu'on eût autant changé leur situation, toutes les parties furent mises dans des conditions convenables pour une guérison par adhésion. On ajouta aux sutures des bandelettes agglutinatives pour maintenir et prévenir leur séparation. Malgré quelques difficultés la nouvelle lèvre resta très bien à sa place sans aucune tendance au déplacement.

M. Morgan ajoute que lorsqu'en rasant le malade, le rasoir touche sa nouvelle lèvre, il en rapporte la sensation à la gorge, là où elle avait été prise.

—

M. Lisfranc, en 1829 (14 octobre), d'après les dé-

tails que lui donna M. Rigal sur le procédé de M. Roux de Saint-Maximin, pratiqua une chéiloplastie pour fermer la plaie qui résulta de l'ablation d'un énorme cancer de la lèvre inférieure, d'une partie des joues et de près de la moitié de la lèvre supérieure.

Les personnes qui voyaient pour la première fois mettre en pratique ce mode opératoire, ne concevaient pas comment on pourrait remédier à une aussi grande perte de substance. Mais deux incisions angulaires très aiguës et horizontalement dirigées, circonscrivant les parties malades, avaient été faites dans chacun des points correspondants aux commissures; un troisième purement linéaire s'étendait depuis l'angle submental jusqu'à l'os hyoïde, et dans tous les points intermédiaires la peau avait été largement disséquée.

Dès l'instant où la dissection fut terminée et les vaisseaux liés, M. Lisfranc inclinant la tête du malade en avant et en bas, engagea tout le corps du maxillaire dans l'espèce de mentonnière formée aux dépens de la peau de la région sushyoïdienne, et parvint à l'aide de cette manœuvre à rapprocher les bords des incisions et à les mettre en contact. Des épingles furent alors placées à divers intervalles à travers les lèvres des plaies et maintenues au moyen de la suture entortillée. Un bandage légèrement compressif maintint les pièces de pansement.

—

Dieu-Lafoy, au rapport de Laforgue (*Répertoire de*

littérature médicale de Behrend, 1837), ayant fait une incision médiane et verticale, comme M. Lisfranc, pratiqua ensuite deux incisions latérales qui suivirent la base de la mâchoire inférieure, et permirent le rapprochement des bords de la perte de substance qu'on avait faite pour l'ablation du mal.

—

En 1830 (12 mai), M. Cambrelin, de Namur, pratiqua la chéiloplastie sur une femme de 29 ans qui avait perdu la lèvre inférieure de l'une à l'autre commissure de la bouche jusqu'à la houpe du menton, par suite de l'application d'escharotiques faite sans ménagement pour détruire un bouton regardé comme cancéreux. M. Cambrelin employa le procédé de M. Roux.

« Je fis, dit-il, avec de l'encre de Chine le tracé de » mes incisions, puis avec un bistouri convexe j'en » pratiquai deux horizontales aux commissures de la » bouche de trois à quatre lignes d'étendue et com- » prenant toute l'épaisseur des joues ; de chacune des » extrémités de ces premières incisions, j'en fis partir » une autre se dirigeant en bas et en dedans de manière » à rétrécir d'un pouce environ l'extrémité inférieure » du lambeau, lequel offrait ainsi la figure d'un tra- » pèze dont la plus longue parallèle était en haut et la » plus courte en bas. Je disséquai ensuite ce lambeau » en râclant le corps de la mâchoire jusqu'à la partie » inférieure qui répondait au larynx. Cette dissection

» étant terminée, j'excisai du bord supérieur du lam-
» beau tout ce qui ne pouvait être conservé, afin de
» le rendre droit et égal et propre à figurer le bord
» libre de la lèvre perdue.

» La tête du malade fut ensuite suffisamment abais-
» sée (fléchie) et j'étendis alors le lambeau sur toute
» la plaie jusqu'à la lèvre supérieure et le fixai
» dans cette position en plaçant deux aiguilles verti-
» cales à ses angles (commissures de la bouche), et
» quatre autres horizontales sur ses côtés, etc. »

La réunion fut bientôt effectuée, mais un mois fut nécessaire à l'organisation d'une sorte de membrane muqueuse sur la surface buccale. Dans le pansement M. Cambrelin jugea indispensable d'établir une légère compression sur le menton afin d'obtenir la réunion le plus promptement possible, ce qui aurait pu ne point arriver, à cause de l'éloignement du lambeau qui tendait, par son poids, à s'écarter du corps de la mâchoire.

C'est entièrement le procédé de Chopart.

—

Cancer de la lèvre inférieure; ablation; restauration de cette lèvre avec la peau du cou. (Viguerie.)

Le cancer s'étendait d'une commissure à l'autre et comprenait la lèvre, le menton, et dépassait un peu le bord inférieur de la mâchoire sur la nommée Marie Lacoste, âgée de 36 ans, qui fut opérée le 28 septem-

bre 1833. Après avoir enlevé le cancer, M. Viguerie fit de chaque côté de la peau une incision parallèle au bord de la mâchoire, à égale distance de cette base et de la commissure des lèvres. Par ce moyen il eut la faculté de disséquer un lambeau de peau placé sous le menton ; ce lambeau fut élevé à la hauteur du bord libre de la lèvre, et fixé dans cette position par trois points de suture. La plaie fut recouverte par un plumasseau et le tout fut maintenu par le bandage croisé du bec de lièvre; la bande fut retirée le lendemain dans la crainte d'une compression trop forte.

Le deuxième jour, tout l'appareil a été enlevé. Le bord libre de la lèvre est vermeil et œdémateux; engorgement du tissu cellulaire sous-jacent; toute la peau relevée est rouge et luisante. Les angles interne et externe de la plaie sont réunis. Légère eschare autour du point de suture du côté gauche; on coupe le fil, peu de suppuration. Le tout est soutenu par une mentonnière.

Le troisième jour, la plaie est en bon état, la suppuration plus abondante, l'eschare du côté gauche est détachée, le gonflement est considérable, la peau est tendue et luisante; on coupe la ligature moyenne.

Le quatrième jour, suppuration abondante et de bonne nature; les angles de la plaie sont réunis; la partie moyenne paraît plus écartée; les ligatures quoique coupées de bonne heure, ont déchiré les bords de la plaie, ce qui leur donne l'aspect frangé; l'engorgement diminue.

Le cinquième jour, suppuration très abondante, l'engorgement diminue; la peau n'est plus aussi enflammée; mais en la pressant on fait échapper le pus étendu entre la face antérieure de l'os maxillaire et la face interne du lambeau de peau relevé.

Le sixième jour, M. Viguerie fait deux contr'ouvertures sur les côtés et à la face inférieure du menton; ces incisions facilitent l'écoulement du pus. Depuis ce jour la suppuration a diminué; la peau s'est recollée, la plaie primitive a fait des progrès vers la cicatrisation, et le 20 octobre la malade est sortie parfaitement guérie.

—

Astley Cooper a pratiqué une opération tout à fait analogue. Le cas a été publié, mais sans détails, dans *the Lancet*, 1825, t. IX, p. 394. C'était à la suite également du cancer de la lèvre inférieure.

—

Deuxième genre.

Ce fut, au dire de M. Zeiss, pour éviter la difformité par rétraction des tissus, que plusieurs chirurgiens ont cherché à remplacer la lèvre manquante, au moyen des parties latérales de la face, au lieu d'emprunter la peau au cou.

Zeiss rapporte qu'il fit usage de cette méthode après avoir enlevé une télangiectasie (fongus hématode) qui

occupait la lèvre supérieure d'un enfant à la mamelle et qui ressemblait à la caroncule du front du coq d'Inde. Il fut obligé d'enlever toute la lèvre supérieure et la sous-cloison du nez; il ne restait qu'une partie large de quelques lignes près de la commissure des lèvres; après avoir séparé la muqueuse de ces parties du maxillaire supérieur, il put les rapprocher facilement; il les réunit sur la ligne médiane par la suture du bec de lièvre; afin que l'union fût plus solide, il mit un point de suture de Dieffenbach entre les deux aiguilles, et un autre sur le bord libre de la lèvre, etc.

M. Zeiss indique à cette occasion une observation de Berg (*Journal des médecins Prussiens réunis* 1836, *n°* 49), ainsi qu'un autre de Chélius (*Annales cliniques de Heidelberg. vol. VI*), une de *Riberi*, *J. de Schmidt*, *v.* IX, *page* 404, et celle de Dupuytren (*leçons orales de cliniques*, *t.* I, *page* 25), qui toutes se rattachent à ce genre de la méthode française.

—

En 1827, M. le professeur Roux conçut la possibilité de restaurer une lèvre supérieure détruite dans sa portion droite par une affection charbonneuse, qui avait en même temps déterminé une nécrose d'une portion des maxillaires supérieurs, vers la ligne médiane, chez une jeune personne de 19 ans.

Une incision obliquement dirigée en arrière divisa les parties molles qui furent détachées du maxillaire; la joue fut ensuite ramenée vers la ligne mé-

diane, mais le lambeau ne put atteindre la lèvre opposée de la cicatrice que dans les deux tiers supérieurs. La réunion fut complète en ce point dans un temps assez court. Quelque temps après on parvint à obtenir le rapprochement et l'adhésion du reste de l'étendue des bords écartés, en détachant les parties molles des os sous-jacents, dans une assez grande étendue.

Le résultat fut parfaitement satisfaisant.

—

En 1831, Dupuytren pratiqua la restauration d'une lèvre inférieure au moyen des parties molles des joues, à la suite de l'ablation de cet organe, en même temps que de la partie moyenne du maxillaire inférieur, par l'effet d'un coup de pistolet qui dut se trouver nécessairement dirigé de bas en haut et d'arrière en avant : cet accident était le résultat d'une tentative de suicide. Cette plaie était cicatrisée depuis longtemps, mais il restait une vaste ouverture entre la mâchoire supérieure et l'os hyoïde. Dupuytren réséqua la partie du fragment droit du maxillaire, après avoir prolongé la commissure correspondante des lèvres; le lambeau inférieur fut détaché des parties sous-jacentes, les bords de l'ancienne plaie rafraichis, et l'on put alors amener ceux-ci au contact; ils y furent maintenus par la suture entortillée; de cette façon la lèvre formée aux dépens de la joue droite eut son bord constitué par une portion du bord inférieur de la division qu'on avait faite à la joue.

Après quelques accidents légers et entièrement locaux, la guérison fut complète, sauf un pertuis par lequel suintait un peu de salive.

—

Communication faite par M. Bérard jeune à l'Académie de Médecine.

Une femme portait un cancer de la lèvre supérieure qui occupait la moitié droite de la lèvre, et s'étendait à gauche jusqu'au dessous de l'aile du nez de ce côté, envahissant toute l'épaisseur et toute la hauteur de la lèvre; la tumeur fut enlevée à l'aide de trois incisions circonscrivant le mal : deux longitudinales et une transversale, des lambeaux latéraux furent formés en prolongeant l'incision transversale ou inférieure jusqu'au masséter, et en fendant parallèlement la joue depuis la commissure des lèvres dans une égale étendue. Chaque lambeau avait la forme d'un carré allongé ou d'un rectangle, dont trois bords étaient libres, le supérieur, l'inférieur et l'interne, et dont l'externe restait adhérent au devant du masséter. Les lambeaux furent attirés l'un vers l'autre et réunis par une suture entortillée; ils furent fixés aux joues et à la partie inférieure des fosses nasales par des points de suture simple et entortillée; en bas, d'autres points de suture les unirent à la joue jusqu'au niveau de la commissure des lèvres, en sorte qu'une partie de leur bord saignant formait le bord libre de la nouvelle lèvre.

La lèvre supérieure est si bien restaurée, qu'elle ressemble à une lèvre sur laquelle aurait été simplement faite l'opération du bec-de-lièvre.

—

M. Blasius, après avoir enlevé toute la lèvre inférieure et plus, sur un homme de cinquante-cinq ans par une incision en V, la surface du maxillaire fut ruginé, etc., torsion des artères ; il fit encore deux incisions qui, partant à angle droit de chacun des bords de la plaie et à un demi-pouce au dessus de la base de la mâchoire, fut dirigée obliquement dans la longueur d'un pouce, puis continuée en suivant le bord de cette mâchoire jusqu'à celui du masséter. Il sépara ces lambeaux de l'os, puis il les réunit par leur partie étroite (antérieure) au moyen de la suture entortillée, et remplaça ainsi la lèvre inférieure (dans la portion supérieure) ; puis il détacha les parties molles qui se trouvaient sur les côtés de l'éminence du menton, lesquelles se trouvaient sans doute déjà ou furent divisées sur la ligne médiane, et les rapprocha des autres, etc.

—

M. Blasius se propose d'agir d'une manière analogue pour la restauration de la lèvre supérieure ; si la lèvre n'est échancrée que d'un côté, une incision partira du côté du nez, et se dirigera vers la base de la mâchoire inférieure, en passant à quelque distance de l'angle

restant de la bouche; de ce dernier, une autre incision parallèle à la précédente (ou légèrement courbe), remonte parallèlement en suivant le bord malade et l'avive. Ces deux incisions sont réunies supérieurement, de telle sorte que le bord formé par cette dernière incision ira se réunir avec le côté de la perte de substance qui appartient à la moitié entière de la lèvre, et le bord opposé rafraîchi devient le bord libre de la partie restaurée. On agirait de la même façon et des deux côtés à la fois, si la lèvre était détruite dans toute sa largeur.

—

En 1838 (23 mai) M. de Meyer, de Bruges, pratiqua la chéiloplastie de la façon suivante à la suite de l'ablation d'un vaste ulcère cancéreux de la lèvre inférieure et du tiers externe gauche de la lèvre supérieure ainsi que de la commissure du même côté.

Ayant placé, dit-il, le malade convenablement, je traçai avec de l'encre quatre lignes qui limitaient le mal, et qui devaient servir de guide au bistouri. La première de ces lignes, supérieure et interne, s'étendait obliquement du tiers externe gauche de la lèvre supérieure vers la pommette du même côté; la deuxième, supérieure et externe, prenait naissance à ce dernier point, et descendait obliquement au côté externe de la mâchoire (embrassant la désorganisation de la lèvre supérieure et de l'angle correspondant); la troisième, inférieure et externe, commençait où finissait la se-

conde, et descendait obliquement jusque sur la partie antérieure du cou; enfin la quatrième ligne s'étendait de la commissure droite jusqu'à la base de la mâchoire et venait aboutir à la ligne précédente.

Ces quatre lignes tracées, la tête fixée contre la poitrine d'un aide, le bistouri convexe suivit exactement la même direction. Toute la partie malade fut cernée, disséquée, et soigneusement enlevée; la muqueuse des bords alvéolaires est excisée, et cette vaste perte de substance laissa à nu l'arcade dentaire et toute la face antérieure de la mâchoire inférieure. Il nous fut facile de juger que l'os était sain. Les artères furent successivement saisies et tordues, à l'exception d'une seule, qui, après plusieurs tentatives de torsion, dut être liée.

Les deux incisions supérieures furent rapprochées au moyen de trois points de suture, le lambeau inférieur fut relevé et ajusté, trois autres points de suture le fixèrent convenablement aux parties environnantes.

Le bord tégumentaire qui forme la lèvre inférieure fut de temps en temps touché avec le nitrate d'argent.

La guérison fut complète.

—

En 1839 (23 août), M. de Meyer pratiqua une autre chéilopastie de la manière suivante, à la suite d'une ablation de cancer qui avait détruit la moitié gauche de la lèvre supérieure, une grande partie de la face du même côté, toute la lèvre inférieure et le menton.

La lèvre supérieure fut divisée par une incision s'étendant obliquement depuis la cloison du nez jusqu'à son tiers inférieur droit.

Une deuxième incision commença à la même cloison, passa sous l'aile du nez du côté gauche, circonscrivit le mal sur la joue et le menton, et vint aboutir à la partie moyenne de la base de la mâchoire.

Une troisième incision commençant à la commissure droite, descendit obliquement en bas et en dedans, en limitant le mal sur le menton, et vint se terminer du côté opposé, à la même partie moyenne de la base de la mâchoire.

Deux incisions horizontales, l'une partant de la cloison du nez, l'autre de la commissure droite, et s'étendant toutes deux jusqu'au muscle masséter du même côté, procurèrent un lambeau de peau destiné à la réparation de la lèvre supérieure.

Une dissection longue et minutieuse de la peau du cou et des parties latérales de la mâchoire, donna des lambeaux qui permirent de réparer tout le restant de cette énorme perte de substance, et de former un menton, une lèvre inférieure, et une partie du côté gauche de la face.

Dans le cas actuel, aucune ligature ne devint nécessaire, la torsion des différentes artères eut un succès complet.

La membrane muqueuse qui couvrait intérieurement les deux lambeaux de peau qui devaient former les lèvres, fut soigneusement disséquée, allongée et fixée, au moyen de points de suture entrecoupés, au

bord cutané du lambeau, de manière à couvrir le bord incisé, et à offrir aussi une surface lisse semblable aux lèvres dans leur état naturel. Le motif qui m'engagea cette fois-ci à faire usage de ce procédé, est que dans l'observation précédente, je fus obligé d'employer, à plusieurs reprises, le nitrate d'argent pour réprimer les chairs du bord devenu le bord libre de la lèvre, et qu'après la guérison celle-ci n'offrit pas cette surface lisse, muqueuse, mais un bord plus ou moins dur qui gênait ses fonctions dans la préhension des liquides.

Vingt-deux points de suture entortillée furent appliqués pour fixer les lambeaux; des emplâtres, des compresses et une bande complétèrent l'appareil de pansement.

—

En 1839 (21 janvier), M. Velpeau pratiqua une chéiloplastie de la manière suivante : après l'ablation d'un cancer de la lèvre inférieure chez un vieillard de 76 ans, une incision curviligne, à concavité supérieure, partant du point de réunion du tiers droit de la lèvre inférieure avec les deux tiers gauches, circonscrivit la tumeur en se terminant en dessous et en dehors de celle-ci, et rencontra dans ce point une autre incision qui, partant de la commissure gauche, revenait au dessous et en dehors de la tumeur vers la précédente; cette dernière était perpendiculaire aux couches molles de la face. La première était oblique au contraire, en biseau, dans toute sa portion labiale,

de manière à laisser une portion de muqueuse qu'on pourrait rabattre comme un opercule sur le bord. Cette incision terminée, et deux artères liées, le bord muqueux fut rabattu sur la surface saignante, et maintenu à l'aide de plusieurs points de suture à points passés comme un véritable ourlet ; tout le reste fut réuni au delà de l'angle par trois points de suture entortillée ; de telle manière que, par cette dernière disposition, le menton se trouva relevé, et par la première la lèvre reformée avec son bord muqueux.

La réunion du bord muqueux se fit la première, etc. La difformité est très peu marquée.

—

En 1838 et 1839, M. Bonnet, de Lyon, pratiqua la restauration de la lèvre inférieure, à la suite d'ablation de cancer, par le procédé (premier cas) que décrit ainsi M. Malgaigne dans son *Manuel de Médecine opératoire*, 1834.

« Les parties dégénérées doivent être enlevées d'a-
» bord, soit par une incision en V, soit par deux inci-
» sions verticales descendant jusqu'à la base de l'os
» maxillaire, et réunies là par une incision trans-
» versale.

» Dans le premier cas, on aura une perte de sub-
» stance triangulaire ; il convient alors de prolonger
» les angles de la bouche de chaque côté par une in-
» cision transversale, et de disséquer, de façon à obte-
» nir deux lambeaux triangulaires. On en réunira les

» bords verticaux sur la ligne moyenne, à l'aide de » points de suture; quant au bord supérieur, tout ce » qui dépassera l'étendue qu'on veut donner à la lèvre » sera également recousu à l'autre bord de l'incision » horizontale.

» Dans le second cas, la perte de substance est qua- » drilatère. Aux deux incisions qui prolongent les » commissures, il faut en ajouter deux autres parallèles » qui longent la base de la mâchoire. On pourra ainsi » détacher par la dissection deux lambeaux latéraux » quadrilatères qu'on réunira l'un à l'autre sur la ligne » médiane et aux autres incisions, partout où besoin » sera.

» Le bord libre (de la nouvelle lèvre) est constitué » par le bord saignant des incisions horizontales su- » périeures; la face postérieure de celle-ci est recou- » verte par la muqueuse naturelle; on pourrait même » recouvrir son bord libre par la muqueuse, en se ser- » vant du procédé de M. Dieffenbach (ou de celui de » M. Serre).

» Ce procédé s'appliquerait aussi mieux que tout » autre à la lèvre supérieure.

» Si les portions disséquées ne pouvaient s'allonger » suffisamment, on aurait recours aux incisions semi- » lunaires de Celse, au moyen desquelles la base du » lambeau, du côté de l'oreille, serait séparée des té- » guments postérieurs. »

Au rapport de M. Zeiss, M. Dieffenbach (vers 1835) a introduit une modification très ingénieuse dans l'opération de la chéloplastie, en prenant une partie de la lèvre supérieure pour remplacer la lèvre inférieure.

L'opération fut faite à la suite de l'ablation d'une tumeur cancéreuse.

La lèvre supérieure était très étendue dans tous les sens, de manière à ce qu'on pût en faire deux lèvres. Dieffenbach isolé la tumeur au moyen de deux incisions en V descendant à deux pouces au dessous du menton. L'opérateur décolle la joue jusqu'au delà du masséter et jusqu'au bord inférieur du maxillaire. Le périoste qu'on avait trouvé malade fut cautérisé avec le fer rouge; alors il fit de nouvelles incisions (sur la lèvre supérieure) qui, partant des angles, se dirigeaient vers la sous-cloison du nez, mais s'arrêtaient vers le milieu de la hauteur de la lèvre et à la distance d'un demi-pouce environ l'une de l'autre. De cette manière il avait formé deux lambeaux pointus qui devaient ensuite servir à remplacer la lèvre inférieure. On essaya d'abord de rapprocher les lèvres de la plaie inférieure, mais comme ils restaient encore écartés de deux pouces, le chirurgien fit de chaque côté une incision verticale de deux pouces de long, au milieu de l'espace qui se trouvait compris entre les bords de cette plaie et le bord antérieur du masséter. Ces incisions divisaient toute l'épaisseur des joues, de sorte qu'on pouvait introduire par là deux doigts dans la cavité buccale. On put dès lors réunir les bords de la première perte de substance.

On termina l'opération en faisant descendre les lambeaux triangulaires de la lèvre supérieure, lesquels y restaient suspendus et l'on réunit leur bord supérieur sanglant avec les bords des deux premières incisions. Leurs angles vinrent aussi se réunir sur la ligne médiane.

De cette façon tout le contour de la bouche se trouva bordé par la membrane rouge naturelle du bord libre de la lèvre supérieure; cette dernière circonscrivait donc ainsi tout le nouvel orifice buccal.

Les ouvertures des joues se fermèrent par la production de bourgeons charnus et d'une cicatrice.

L'auteur ajoute que le malade n'était pas encore trop horrible à voir, et que sa bouche était seulement un peu petite, mais qu'on pouvait y distinguer des sortes d'angle par suite de la rétraction des cicatrices des joues.

—

M. Dieffenbach pratiqua une autre fois, avant 1836, ou en 1836 au moins, une opération semblable à la précédente, sur un homme, J. K., âgé de 49 ans, chez lequel un cancer avait envahi la lèvre inférieure, le menton et les parties voisines des joues; après l'avoir enlevé au moyen de deux incisions en V, la plaie avait la largeur de la main. La lèvre supérieure fut séparée de la mâchoire jusqu'au masséter, néanmoins on ne put rapprocher les bords de la plaie qu'à une distance de trois pouces. On réunit la partie située au

dessous du menton, et pour faciliter un plus grand rapprochement, le chirurgien de la Charité de Berlin fit deux grandes incisions de la longueur du doigt, qui allaient depuis l'os zygomatique jusqu'à la base de la mâchoire, et qui traversaient toute l'épaisseur de la joue; ces ouvertures étaient si grandes qu'on pouvait passer trois ou quatre doigts à travers; mais elles permirent de réunir les bords de la plaie sur la ligne médiane.

Au bout de huit jours l'ouverture de la joue droite ne pénétrait plus dans la bouche.

Répullulation du mal; mais le malade sortit de l'hôpital.

—

Autre procédé de M. Dieffenbach.

Le chirurgien de Berlin fait d'abord deux incisions horizontales, partant des angles de la bouche et d'une longueur telle que leur somme soit supérieure à la longueur que devra avoir la lèvre inférieure (tout ceci, bien entendu, après avoir pratiqué l'excision des parties malades au moyen de deux incisions en V); alors de leur extrémité externe il en conduit une autre de chaque côté, jusqu'à la base de la mâchoire, en les ramenant s'il le faut en dedans, de telle sorte qu'il reste une base adhérente de la largeur d'un pouce; l'épaisseur de la joue a été entièrement divisée, on ramène alors les deux lambeaux l'un vers l'autre, on les réunit sur la ligne médiane, et de plus on place deux points de suture entortillée aux endroits qui doivent

former les angles ; s'il le faut, pour faciliter ce mouvement, on divise la muqueuse qui l'unit aux gencives ; on pourrait même décoller les lambeaux dans une certaine étendue. Il reste ainsi sur les côtés une ouverture plus ou moins grande qui communique avec la cavité buccale ; mais cette ouverture se fermera par le développement des bourgeons charnus et la formation de la cicatrice.

La seule chose que semble craindre le chirurgien prussien, c'est que les angles externes des lambeaux ne se réunissent pas avec les coins de la bouche (de la lèvre supérieure) ; il faut que le malade n'ouvre pas la bouche, et l'on pourrait alors soutenir la mâchoire et le lambeau au moyen d'un bandage.

Cette opération n'a jamais été pratiquée.

—

Dieffenbach remplace maintenant, le plus souvent, les grandes pertes de substance de la lèvre inférieure et du menton, en attirant des deux côtés les joues ; il fait des incisions qui prolongent les angles de la bouche, et vont jusqu'au bord de la mâchoire (du masséter) ; ensuite d'autres descendent, de façon que les incisions réunies ont la forme suivante le V qui est au milieu est la perte de substance, sur les côtés de laquelle se trouvaient les lambeaux qu'on rapproche vers la ligne médiane (après les avoir décollés), qu'on réunit et qu'on borde ensuite avec une portion de la muqueuse.

M. Dieffenbach a pratiqué cette opération sur plusieurs individus. Auparavant, Dieffenbach avait fait la résection du menton, afin d'avoir assez de parties molles pour combler les grandes pertes de substance de la partie inférieure de la face.

—

Un homme avait été blessé à la face par l'explosion d'une boîte de poudre; il avait, par suite de cette lésion, perdu quatre incisives, la partie supérieure du maxillaire inférieur et toute la lèvre correspondante jusqu'au niveau du sillon mento-labial. Il perdait continuellement sa salive, et ne pouvait vivre que d'aliments liquides. M. Payan, d'Aix, (22 février 1837) fit l'opération suivante : sur chaque joue, deux incisions transversales et parallèles, dont les inférieures étaient situées au niveau du sillon *mento-labial*. L'artère faciale et plusieurs de ses branches sont coupées et liées; on avive leur bord antérieur et interne; puis on rafraîchit le bord supérieur du menton, et l'on réunit ce dernier au bord inférieur des lambeaux qu'on réunit également sur la ligne médiane. Mais pour rendre possible le contact des lambeaux entre eux, M. Payan fut obligé de faire à chacun deux incisions verticales sur la face interne, n'intéressant que l'épaisseur de la membrane muqueuse. Comme les dents incisives inférieures manquaient, le bord supérieur de la nouvelle lèvre (pour éviter qu'elle ne se renversât en arrière) fut maintenu en avant par la direction donnée

aux aiguilles et aux lambeaux qui avaient été incisés obliquement en haut et en dedans. De plus, la muqueuse buccale fut rabattue sur le bord libre après qu'on l'eut disséquée.

En 1838 (9 août) M. Payan, d'Aix, pratiqua une seconde restauration de la face, spécialement chéiloplastie des deux lèvres, sur le nommé Payan, dont l'explosion d'une pièce d'artifice avait déchiré la joue gauche, à travers laquelle on parvenait dans la bouche, et avait fracturé l'os malaire ainsi que l'os maxillaire inférieur. Les deux lèvres étaient presque complètement détruites, etc. La cicatrisation fut suivie d'une grande difformité, la salive s'écoulait au dehors, les liquides alimentaires ne pouvaient être retenus.

M. Payan procéda d'abord à la confection de la lèvre supérieure, la joue droite devait en fournir la plus grande partie, car la gauche était criblée de cicatrices. En conséquence, une première incision commençant vers la commissure droite, se dirigea transversalement vers l'apophyse coronoïde du même côté, elle comprenait toute l'épaisseur de la joue. Une deuxième incision, partant de dessous l'aile droite du nez se dirigea parallèlement à la première jusqu'à la même distance, et par là se trouva formé le lambeau qui, ayant toute la largeur de la joue, possédait la largeur de la lèvre qu'on avait à faire; on en aviva le bord antérieur. Un autre lambeau fort court fut formé sur le côté correspondant de la joue gauche, son bord antérieur fut régularisé et avivé; on en fit autant au tissu cicatrisé au dessous du nez.

On voulut alors rapprocher les deux lambeaux, mais on n'y put parvenir. M. Payan songea alors à augmenter l'extensibilité du lambeau droit, en incisant la muqueuse qui le tapissait près de l'apophyse coronoïde, et en le disséquant un peu en dehors du masséter. Les lambeaux arrivèrent alors au contact, on les retint par trois points de suture entortillée, leur bord supérieur fut tenu en rapport avec les joues et le bas du nez par trois aiguilles.

On procéda ensuite à la restauration de la lèvre inférieure; mais une échancrure à gauche que M. Payan voulait combler avec les lambeaux pour éviter une fistule, présentait quelque difficulté en raison de la forme à donner au lambeau principal pris encore sur la joue droite, à cause des cicatrices du côté opposé. Son bord supérieur était déjà formé par l'incision qu'on avait faite pour la première lèvre, dans le sens de la commissure. On fit descendre verticalement de celle-ci, une incision qui s'étendit vers la base de la mâchoire, et du bas de ce bord vertical partit une autre incision dirigée en dehors et un peu en haut de manière à se rapprocher quelque peu du supérieur en arrière. Ce lambeau qui, en partie, était libre par sa face interne, fut séparé de l'os dans sa portion adhérente. Un très petit lambeau fut pris à gauche; comme ces lambeaux ne pouvaient arriver à se toucher aisément, une double incision fut faite sur la muqueuse, et l'on fixa le rapprochement des lambeaux par deux points de suture entortillée. Le droit étant plus large en avant qu'en arrière, il vint combler

l'échancrure dont on a parlé. On fixa ce lambeau au bord sus-mentonnier des téguments restants, par quelques points de suture entortillée, ainsi qu'en haut avec la joue, en laissant l'écartement convenable pour constituer l'ouverture buccale ; comme celle-ci était formée de bords saignants, M. Payan attira avec des pinces la muqueuse de leur face interne, et les en recouvrit à l'aide de plusieurs points de suture à anse.

Le résultat fut des plus heureux.

—

Le 18 mars 1839, M. Burggræve pratiqua une restauration de la face sur un soldat belge, chez lequel un éclat de mitraille avait brisé la mâchoire inférieure, coupé la langue, emporté la lèvre inférieure, la joue droite, et brisé la mâchoire supérieure.

Deux coups de ciseaux détachèrent de chaque côté la lèvre inférieure ; puis de chaque côté de la face, concentriquement au bord orbitaire, à un pouce au dessous de ce bord à gauche, et à un demi-pouce à droite, on traça une incision à convexité inférieure, étendue de l'ouverture nasale au bord antérieur des os malaires, et deux autres incisions, coupant les premières à angle droit et se prolongeant le long des masséters jusqu'aux angles de la mâchoire inférieure.

On limita ainsi deux lambeaux qui furent détachés des parties sous-jacentes, en ayant soin de ménager les vaisseaux et les nerfs, ainsi que le conduit de Sténon.

Les lambeaux tenaient aux téguments du cou au moyen d'un pédicule d'un pouce de largeur.

Dans le troisième temps de l'opération on détacha profondément le nez de ses adhérences à la voûte palatine; il fut isolé complètement, de manière à pouvoir être assis sur la lèvre dans sa position naturelle.

Les lambeaux furent avivés au moyen de deux incisions semi-lunaires, de manière qu'en les rapprochant le mamelon de la lèvre se formât de lui-même; on réunit la plaie au moyen de la suture entortillée.

Afin d'empêcher le bord libre de la lèvre nouvelle de se rouler sur lui-même, il fut garni d'un ourlet muqueux emprunté à la membrane interne de la bouche; à cet effet, M. Burggræve disséqua cette dernière dans l'étendue de trois lignes, et la fixa au moyen de quelques points de suture. Procédé de Dieffenbach.

Le nez fut mis en place et toutes les incisions furent réunies au moyen de nombreux points de suture entrecoupés. On amena l'angle supérieur et interne du lambeau droit vers le grand angle de l'œil de ce côté, et on le fixa à l'aide de deux points de suture. On n'en plaça pas le long de la paupière inférieure, de peur de la tirailler et de la renverser.

Aucun pansement ne fut appliqué.

Par suite de la destruction des os de la face, la mâchoire inférieure remontait jusque derrière la lèvre supérieure, l'introduction de l'air et des aliments se faisait d'une manière difficile. M. Burggræve chercha à relever la commissure de la bouche de la manière suivante : De chaque côté de la lèvre, dans le sens du

pli naso-labial, il fit deux incisions semi-elliptiques opposées par leurs bords concaves, de manière à circonscrire un intervalle de peau qu'il enleva; en réunissant ensuite, on força la lèvre à se relever, et l'ouverture de la bouche devint plus facile ; M. Burggræve extirpa de chaque côté de la joue le tissu inodulaire que la transplantation des lambeaux y avait déterminé.

CHÉILOPLASTIE (Méthode italienne).

En 1819 (13 décembre), M. Graefe pratiqua la chéiloplastie d'une lèvre supérieure, d'après la méthode italienne, sur un tisserand âgé de 21 ans, qui à la suite d'une gangrène avait perdu cette lèvre jusqu'au nez, ainsi que les parties de la joue avoisinant la commissure.

M. Graefe fit (au devant du bras) deux incisions longitudinales, et il donna au lambeau une longueur de six pouces et une largeur de trois pouces, ne détacha aucune de ses extrémités, et il plaça une compresse imbibée d'huile au dessous de lui pour panser le bras; la suppuration fut abondante, etc.

Le 22 décembre le lambeau était devenu plus épais et moins large, sa face celluleuse se couvrit d'épiderme, et le 6 janvier 1820, on put séparer par une incision transversale sa partie supérieure; le lambeau se rétrécit alors rapidement et devint moins rouge; au bout de quelques jours la couleur normale revint; l'épaisseur de la peau augmentait de semaine en semaine, et le 3 février sa face celluleuse était entièrement revêtue

d'épiderme : le 4 février on procéda à l'opération de la greffe animale.

Lorsque les incisions furent faites, au point où la réunion devait s'effectuer, les bords du lambeau furent également rafraîchis, tout à fait d'après les règles données par Tagliacozzi. Le bras fut placé dans la position convenable au moyen du bandage.

Les premiers jours le succès fut complet; le lambeau était adhérent; le septième on le sépara d'avec le bras; la couleur pâle qu'il avait au commencement se dissipa; le lambeau végéta très bien, puis il fut détruit par la gangrène.

STOMATO-PLASTIE.

Sous ce nom les chirurgiens allemands ont désigné l'ensemble des procédés opératoires au moyen desquels on peut parvenir soit à agrandir une bouche dont l'ouverture est trop peu considérable, soit à en établir une de toutes pièces dans sa place ordinaire, lorsque par une cause entièrement inconnue l'entrée des voies digestives manque complètement.

L'occlusion, ou le rétrécissement de la bouche est une des plus grandes difformités qui puisse exister. Lorsqu'ils sont accidentels, ils résultent plus ordinairement, ou d'ulcérations syphilitiques, de brûlures, ou d'une affection charbonneuse ou autre. Au lieu d'une bouche, les malheureux malades n'ont plus qu'un trou qui se rétrécit de plus en plus.

M. Dieffenbach a divisé les rétrécissements de la bouche en trois genres :

1°. Réunion de la face interne des lèvres et des joues, avec les os de la mâchoire, la partie extérieure des lèvres étant plus ou moins intacte ;

2°. Rétrécissement de la bouche et conversion de cet orifice en un simple trou rond, c'est ce que l'on observe à la suite de brûlures, d'affections ulcéreuses, de lupus, etc., etc.;

3°. Enfin, absence de la bouche, avec ouverture accidentelle à la joue, de telle façon que les dents restent là découvertes en même temps qu'une portion des os maxillaires.

D'après les Allemands, ces rétrécissements sont presque tous la suite de traitements mercuriels mal dirigés.

Ces trois formes peuvent se combiner, et le cas devient beaucoup plus grave.

Quelquefois, dit Zeiss, l'ouverture qui remplace la bouche est pratiquée dans la joue, et on a vu alors l'autre joue couverte de cicatrices, entraîner le point correspondant à l'ouverture naturelle de son côté, de telle sorte que celle qui est accidentelle vient occuper la place que l'autre devrait occuper normalement.

Avant Dieffenbach on usait généralement de moyens dilatants, soit seuls, soit après avoir incisé; mais tout cela était inutile, la coarctation se reproduisait toujours.

—

Krüger Hanson raconte que chez une petite fille

la moitié gauche de la bouche était rétrécie par une cicatrice, à la suite de la petite-vérole, au point qu'on ne pouvait introduire les aliments qu'au moyen d'une cuiller à café; il procéda de la manière suivante: Il introduisit au point qui devait correspondre à l'angle de la bouche, un trocart; puis il le remplaça par un gros fil de plomb, jusqu'à cicatrisation complète du trou, faisant de temps à autre des cautérisations avec le nitrate d'argent. Ensuite il coupa la portion de peau intermédiaire à ce trou et à l'ouverture naturelle. La guérison, dit-il, quoique assez satisfaisante dans ses résultats, fut néanmoins imparfaite.

Quelquefois le fil de plomb chemine vers l'ouverture buccale restante, et la cicatrisation s'avance de même ; ou mieux c'est la cicatrice qui pousse devant elle le corps étranger.

—

Dieffenbach, pour atteindre complètement le but qu'on se propose, transporta la muqueuse sur les bords du nouvel orifice buccal qu'on a établi ou agrandi. Ce fut en 1827 que pour la première fois il indiqua cette méthode ; mais elle n'est applicable que dans les cas rares où le pourtour de la bouche est exclusivement le siège de la lésion qui en détermine la coarctation. Ce sont les seuls où la muqueuse ne soit pas détruite ou profondément altérée, de telle sorte qu'on pourra l'isoler et en recouvrir le bord de l'ouverture nouvelle qu'on établit.

—

Dans un cas de rétrécissement de la bouche succédant à un lupus, Dieffenbach enfonça l'une des pointes de ciseaux très aigus dans la partie supérieure de l'orifice, la dirigea à droite, et divisa les parties dans toute leur épaisseur, mais seulement dans l'étendue nécessaire pour y pouvoir introduire le doigt. Puis, avec ce doigt faisant saillir la joue, il enfonça la pointe des ciseaux dans l'épaisseur des parties, en se dirigeant vers le masséter, et coupa seulement la peau et les muscles, laissant la muqueuse intacte, et cela jusqu'à l'endroit où il voulait établir l'angle des lèvres. Une incision semblable fut faite un peu plus bas en partant de l'angle inférieur de l'ouverture, qui était oblongue de haut en bas, et excisa le lambeau qui en résulta; la muqueuse fut ainsi décollée dans une certaine largeur. Dieffenbach en fit autant du côté opposé; l'abaissement de la mâchoire écartait les bords de la plaie, et la muqueuse conservée était tendue; celle-ci fut alors coupée à une égale distance des deux bords de la plaie extérieure, etc.; elle fut ensuite rabattue sur les bords sanglants et fixée à la peau au moyen d'épingles à insectes. Aux angles, elle fut de même rabattue, ainsi, comme le dit le chirurgien, qu'on borde un soulier avec la peau qui le double intérieurement. (Réfrigérants, etc.) La guérison fut parfaite. La malade eut une véritable bouche bordée de muqueuse rouge.

—

Dieffenbach a depuis répété plusieurs fois cette opération, soit pour des réunions anormales de l'ouverture buccale, soit après l'excision des lèvres, ainsi que nous l'avons déjà vu.

Dans le cas d'adhérences des lèvres avec les mâchoires, lorsqu'il n'y a que des brides, il suffit de les couper. V. Mott, pour éviter le retour des adhérences, maintenait les mâchoires écartées et introduisait entre elles et la joue des éponges , cela mène dans des cas d'adhérences plus étendues. Mais si l'union existe dans une plus grande surface, ce moyen est tout à fait insuffisant. Dans ces cas on sépare les parties, et l'on prend ensuite dans le voisinage une portion de la muqueuse que l'on rabat sur la surface saignante qui était adhérente auparavant; on l'y fixe par des points de suture.

Dieffenbach rapporte sept cas où il se comporta ainsi avec le plus heureux succès, excepté dans un seul.

Je doute que nous fussions aussi heureux en France.

Quand les lèvres manquent plus ou moins complètement, il s'agit d'en former de nouvelles ; en voici un exemple.

Dieffenbach rapporte le fait suivant, où il guérit une hideuse difformité de ce genre.

M. F. E., âgé de dix-neuf ans, n'avait ni bouche ni lèvres ; à la place qu'elles doivent occuper on voyait la peau des joues tout à fait entière ; la joue gauche était percée d'un trou ovale, de la grandeur d'un œuf de poule, son contour était comme cartilagineux ; on voyait les dents molaires à travers cette ouverture ;

les mâchoires ne pouvaient s'écarter. Au dessus et au dessous de la perforation existaient de larges cicatrices. Le malade ne pouvait se nourrir qu'au moyen de liquides qui s'insinuaient entre les dents.

Voici l'opération que pratiqua M. Dieffenbach :

1° Excision des cicatrices qui se trouvaient au dessus et au dessous de l'ouverture anormale des parties molles, au moyen de quatre incisions, représentant deux V réunis base à base, ainsi $\frac{\Lambda}{V}$, séparation des joues d'avec les mâchoires; 2° formation d'un bouche régulière à sa place normale, au moyen de l'excision transversale d'un lambeau de peau doublée des muscles; mais il ne fut pas possible de rabattre une lame de la muqueuse sur les bords de cette ouverture comme on l'avait projeté, car l'on n'en trouva pas sur la face interne des parties; 3° réunion transversale des plaies en $\frac{\Lambda}{V}$ opposés base à base. Ces plaies latérales se réunirent; mais la bouche nouvelle se rétrécit considérablement, en prenant la forme circulaire, car nous avons dit qu'on ne put recouvrir ses bords par la muqueuse qui manquait intérieurement.

Les mâchoires ne pouvaient s'écarter que d'une ligne. Plus tard Dieffenbach, pour obvier à cet inconvénient, fendit à droite et à gauche les angles de l'ouverture, et pour empêcher leur réunion il rabattit les bords de la peau en dedans, et les maintint ainsi au moyen d'aiguilles et de deux petits morceaux de cuir placés l'un en dedans et l'autre en dehors.

L'on s'opposa ainsi à une nouvelle adhésion des angles des lèvres.

Après la guérison, le malade put ouvrir assez la bouche pour l'introduction des aliments, etc.

On trouve un second fait analogue de Dieffenbach, dans la *Dissertation de Rost* (*de chylo et stomato plastice*).

Nous avons attribué à M. Dieffenbach tout le mérite de cette heureuse idée, c'est lui, en effet, qui la fit connaître le premier; cependant il paraît que Werneck avait conçu cette méthode opératoire et qu'il l'avait exécutée; car il pratiqua, en 1817, l'opération suivante, dans laquelle il aurait eu alors le premier l'idée de border les nouvelles lèvres au moyen de la muqueuse.

Antoine Vital, invalide, âgé de 35 ans, avait des adhérences anormales de la bouche, suite d'ulcères syphilitiques, et telles qu'il ne pouvait introduire qu'une petite cuiller dans le trou calleux qui la remplaçait. On avait tenté inutilement de dilater cette ouverture.

Werneck agrandit la bouche des deux côtés, avec un bistouri boutonné, de manière à pouvoir y introduire le doigt. La mâchoire inférieure étant abaissée autant que possible, il coupa avec un bistouri convexe les parties extérieures en forme d'ellipse, jusqu'à la lame interne (muqueuse) de la cicatrice, cela également à droite et à gauche, et excisa la portion cir-

conscrite; il disséqua ensuite la muqueuse dans une étendue de trois lignes, et l'étendit autant que possible, puis il rabattit celle-ci sur les bords de la division, et les réunit au moyen de points de suture, et dans les angles il fit la suture du pelletier.

La réunion se fit très bien, la guérison fut parfaite le dixième jour.

C'est exactement la méthode et le procédé que M. Dieffenbach fit connaître en 1827.

—

Dans un cas analogue, chez une jeune fille de 16 ans, Werneck tenta une seconde fois la même opération; mais quand il eut fendu la bouche des deux côtés, il s'aperçut que la muqueuse était altérée; alors il prit sur la face interne des joues, dans le point correspondant aux molaires, des lambeaux de cette membrane qui y était saine, pour en garnir les angles de la nouvelle bouche.

La guérison fut assez complète, la malade pouvait manger et parler facilement.

C'est encore exactement ce que fit M. Dieffenbach.

—

Dans un troisième cas, Werneck employa un autre procédé.

Le domestique d'un officier avait tenté de se tuer d'un coup de fusil, il en était résulté une horrible bles-

sure des parties molles de la face. Longtemps après, etc. Werneck, enfonça un bistouri très étroit à huit lignes en dehors de l'ouverture de la bouche rétrécie, fit une incision dirigée en haut et en dehors, puis il piqua à deux lignes au dessous, incisa en bas et en dehors, de telle sorte que la base des lambeaux se trouvait dirigée vers les masséters; alors il dédoubla son lambeau, en excisa la lame interne, le redoubla du côté de la cavité buccale, et le maintint dans cette position au moyen d'une suture à points passés sur sa partie moyenne et dans le sens horizontal; l'angle des lèvres se trouva donc ainsi garni de peau et la réunion ne put plus s'y faire, ni marcher vers la ligne médiane.

Voilà du moins comment j'ai cru comprendre le texte qui me paraît assez obscur.

En 1832, dans la 1re édition de sa médecine opératoire, t. II, p. 43, M. Velpeau avait dit, en parlant de l'opération de M. Dieffenbach : « S'il était facile de faire » cicatriser isolément les deux bords de la solution de » continuité, cette opération atteindrait on ne peut » mieux le but qu'on se propose; mais il n'en est pas » ainsi ». Plus tard, en 1835, (29 avril), M. Serre, de Montpellier, dans une lettre adressée à l'académie de médecine, conseilla, pour résoudre le problème proposé par M. Velpeau dans le but d'éviter la perte de substance et les dissections pénibles de M. Dieffenbach, qui isole la muqueuse de la bouche afin de s'opposer à la réunion des bords de l'incision qu'on a faite aux commissures, « de ramener sur chaque lèvre de » l'incision la muqueuse buccale et de l'y maintenir

» fixée à l'aide de quelques points de suture. » Il dit l'avoir fait plusieurs fois.

M. Campbell (*Gaz. Méd.*, 1833, *p.* 153) exécuta l'opération de M. Dieffenbach, mais il employa le bistouri.

M. Mutter (*Cases an autoplastie*, Philadelphie 1838) employa les ciseaux pour une semblable opération.

M. le professeur Velpeau conseille, pour faciliter l'application des points de suture, et, avant de fendre la muqueuse, « de passer tous les fils l'un après l'autre de la bouche dans la plaie, puis de la plaie au dehors, à travers le bord cutané de la division, en commençant par la rangée inférieure et finissant par la supérieure pour chaque commissure. Divisant ensuite la membrane entre les deux lignes des fils, le chirurgien n'a plus qu'à saisir les bouts de ceux-ci et à les nouer pour compléter l'opération. »

M. Velpeau a fait en ceci une application spéciale du procédé qu'il met en usage, lorsqu'il veut exciser un lambeau de peau de la paupière supérieure, dans les cas de trichiasis ou d'entropion.

MÉTHODE INDIENNE.

A la suite du raccourcissement de la longueur des lèvres par l'effet de la suppuration, ordinairement après la salivation (*Diss. de Cheiloplastica et stomato poesi.* Leips. 1837, page 46), on trouve exposée l'opération :

De la Cheiloplastica angularis d'Ammon.

Le procédé suivant fut exécuté par M. Ammon, à l'occasion d'un raccourcissement de la lèvre supérieure, par suite d'une suppuration que l'on crut devoir attribuer à une abondante salivation.

M. Ammon commença à séparer la lèvre de la mâchoire, ensuite il coupa la lèvre supérieure dans toute son épaisseur, et toute sa hauteur, dans le voisinage de l'angle; les lèvres de la plaie s'écartèrent immédiatement, mais surtout à leur partie inférieure, et la portion manquante avait la forme d'un triangle isocèle, dont la base était tournée vers la lèvre inférieure; si l'on n'agissait que d'un côté, il y aurait obliquité de la bouche; on ferait donc bien alors d'opérer de la même manière, de l'autre côté. Il faut avoir soin de prolonger l'incision supérieurement dans l'étendue d'environ un pouce, afin que la portion de peau qu'on empruntera à la joue ne soit pas trop près de l'angle des lèvres; ensuite on dessine sur la joue la forme du lambeau à prendre; il doit être un peu plus grand que la plaie, et au lieu d'une pointe il doit se terminer par un petit côté. (*V. la fig.*) Puis on le dissèque, on le contourne et on l'applique; c'est facile parce que l'angle de la torsion n'est que de 90 degrés, etc., etc.

CHAPITRE II.

ANAPLASTIE DES JOUES.

Génoplastie; *Méloplastie.*

L'anaplastie des joues ou la géno-plastie (mélo-plastie, mylo-plastie) se trouve positivement indiquée et fut pratiquée par Franco, vers le milieu du seizième siècle. Le livre de Franco est de 1561; l'opération dont il s'agit et dont l'époque n'est pas indiquée, peut avoir été pratiquée une ou plusieurs années auparavant, aussi la rapporterons-nous précisément au milieu du seizième siècle.

Nous avons dit, dans l'aperçu général de l'historique de notre question, que M. Blandin croyait que Franco n'avait fait que raviver les bords de la perte de substance pour les réunir; mais nous pensons que Franco fit beaucoup plus.

Voici le texte de l'auteur :

Pour semblable fin, il me semble n'estre impertinent adiouter en ce lieu une cure merveilleuse d'un cas bien rare, afin que si le semblable advenait à ceux à qui ce livre s'adresse, qu'ils ne craignent y mettre la main pour les secourir en telle nécessité, avec modestie et prudence. Un Jacques Janot, demeurant près de Neuf-Chastel, sur le lac en Suisse, eust une defluxion ou catarrhe qui lui descendit en la iouë qui excita une inflammation si grande que l'esthiomene et sphacele de la partie s'en ensuyoit, qui est la mortification de la partie, et tomba ladite iouë, ou la plus

grande partie d'icelle, et pareillement des mandibules, dont il perdit plusieurs dents. Il fust pansé longtemps d'un chirurgien, lequel n'y peut rien faire, sinon consolider la playe, qui prit tout à l'entour, et demeura un pertuis rond : par lequel un œuf d'oye eust peu passer : dont les dents et mandibules estoyent dénuées de chair, sinon qu'elles estoyent couvertes de la chair qui environne les dents, autrement l'os se fust altéré, il falloit qu'il portast une bande de cuir, et autres choses pour empescher qu'en mangeant la viande ne se perdît : combien que pour cela, il ne peust empescher qu'il ne sortist tousiours quelque chose du boire et du manger, qui estoit cause qu'il ne s'osoit trouver en bonne compagnie pource que la salive couloit tousiours par là, et estoit en grande peine de manger et boire, aussi pource que la bande estait attachée sur la teste assez ferme, elle l'empeschoit d'ouvrir la bouche. Et demeura en cette sorte l'espace de sept ou huit ans; ayant beaucoup serché, et en plusieurs lieux, pour y remédier il ne trouva aucun qui y voulust mettre la main : ains luy donnoyent à entendre qu'il estoit incurable. Car on n'y pouvoit engendrer chair, n'y approcher les lèvres, pource que le pertuis estoit rond et grand. Il advint que ie pançois là auprès des hernies, et bouches fendues, et pierres : voyant le dessusdit ces cures, et principalement des bouches fendues, il me vint parler et montrer sa maladie. L'ayant bien advisée, luy dit que ie le guariroye moyennant la grace de nostre Seigneur. Lors il dit qu'il l'avoit monstré à plusieurs maistres, et que i'advisasse bien avant

qu'y mettre la main. Ce que luy accorday, ne luy demandant recompense qu'il ne fust guairi.

Pour venir à la cure, je fey situer le patient contre un aix à demi droit, auquel luy attachay les cuisses et non autre chose. Je conseille toutefois de le bien attacher. J'avoye mis mes cautères en la braise dans un bassin pour m'en servir au besoin. Je prins un petit rasoir, et coppay le bord, ou cuir tout à l'environ; après ie fendoys la peau contre l'aureille, et vers l'œil et vers la mandibule inférieure, tant que ie cogneu estre expédient, en gardant tousiours de copper par trop avant, pour ne faire plus grand dommage à la partie, et de ne copper les muscles de travers. Toutefois, il n'y a pas grand intérest, à cause que la ioue ne fait pas mouvement par ces muscles. Puis ie coppay au dedans, en long et à travers, pour alonger les labies, me gardant toutefois de venir jusques au dehors. Car ne falloit pas copper le cuir; et quand il y avoit quelque veine qui fluoit, ie la cauterisoye, allongeant par ce moyen mes pièces ou labies, dont elles furent assemblées. Là où i'appliquay incontinent sept éguilles enfilées, en la manière qui a esté monstrée, lèvres fendues, desquelles au bout de quatre ou cinq iours en tombèrent trois, dont il fallut remettre d'autres pour ce que les labies tiroyent et se recouvroyent encores, là où lesdites éguilles estoyent. En quoy le patient sentit plus de douleurs que aux premières, puis ie usaye de compresses ou cuissinets avec bastons et bandes tout à l'entour (et dés le commencement) pour faire venir la chair ou labies, de toutes parts, et se ioindre,

comme a esté dit aux lèvres fendues, afin que les labies n'y tirassent, et par ce moyen fissent choir les éguilles.

Car en tirant ainsi les éguilles coppent la chair ou peau. Il fallut faire grande violence pour tenir les parties ensemble, afin de se consolider et glutiner, autrement ie n'eusse rien avancé. Je mis aussi un linge mouillé en oxycratum dessus : et puis les restreintifs dessus à ce qu'il ne se prist contre les éguilles. Puis après, pour engendrer chair et consolider, i'use de l'unguent comitis avec huile d'hypericon meslé ensemble, le rendant liquide, et l'appliquant un peu chauld, comme fault faire, mesmement l'hyver, tellement que ledit oignement passoit dedans et luy venoit bien souvent sortir en la bouche. Bref il fut guary par ce moyen dedans quatorze iours. Aucuns disoient que la iouë tireroit, et qu'il ne pourroit ouvrir la bouche; mais la chair si rengendra d'autant qu'il fut besoin et aporta barbe, hormis sur la cicatrice, laquelle encore estoit cachée de la dite barbe, si qu'on ne la voyoit que bien peu, et avoyt outre cela recouvré l'aisance de manger aussi à son aise qu'il eut point auparavant.

—

Dès l'année 1826 (avril) M. le professeur Roux entreprit de fermer une large perforation de la joue gauche accompagnée de la destruction d'une portion de l'os maxillaire supérieur Les renseignements semblèrent apprendre que cette lésion avait été consécutive à un

anthrax développé sous l'influence d'une fièvre grave. L'angle des lèvres avait participé à la lésion, il avait également été détruit, de telle sorte que l'ouverture buccale se continuait avec la perte de substance, sans interruption.

Sept opérations successives, dans lesquelles on ne sait ce qu'on doit plus admirer, de l'habileté et de l'honorable persévérance du chirurgien, ou du courage et de la résignation de la malade, furent pratiquées les unes après les autres. Mais du moins le résultat le plus heureux fut la récompense bien méritée d'une confiance aussi grande, de la part du chirurgien dans son art, que de celle de la malade dans l'habileté de l'opérateur.

1re Opération. (25 avril.) Une séparation est établie entre l'ouverture de la bouche et la perte de substance de la joue. Pour cela, le bord de la portion restante de la lèvre supérieure fut avivé; une incision verticale de la hauteur de la lèvre inférieure fut dirigée en bas à partir de l'angle restant de cette dernière. On amena dès lors sur elle le point rafraîchi de la lèvre supérieure, et on les réunit; l'adhérence ne se fit pas attendre.

2e Opération. On détacha la portion de parties molles qui adhérait à l'os maxillaire dans le point correspondant à l'extrémité gauche de l'ouverture buccale; une incision transversale divise la joue, et l'on peut dès lors amener au contact ce lambeau et la portion de la lèvre supérieure qui était placée au dessous; la suture entortillée maintint le nouveau rap-

port, mais un gonflement érysipélateux vint désunir les parties.

3e Opération. Elle ne fut que la répétition de la précédente, et malheureusement le même accident amena le même résultat.

4e Operation. M. le professeur Roux imagina de dédoubler la lèvre supérieure qu'était venue former une portion de l'inférieure dans sa portion précédemment restaurée. Le lambeau fut amené sur la perforation qui se trouva complètement obturée; mais encore cette tentative échoua.

5e Opération. Pressé par la malade, M. Roux songea à prendre la peau de la main pour fermer l'ouverture de la joue. Un lambeau fut disséqué sur l'éminence hypothénar, on le laissa tenir par un pédicule de quelques lignes de largeur. Six à huit points de suture maintinrent ce lambeau fixé sur l'ouverture dont les bords avaient été rafraîchis. Des mouvements involontaires survenus pendant le sommeil arrachèrent tous les points de suture.

On était alors arrivé à la fin de l'automne; le chirurgien ne voulut point, pour le moment, faire de nouvelles tentatives; ce ne fut que le 27 mars 1827 que l'on fit de nouveaux efforts. La lèvre supérieure fut divisée un peu à gauche de la ligne médiane et dans une partie de sa hauteur; on put alors l'entraîner jusqu'au contact avec la partie supérieure de l'ouverture, qui s'était rétrécie pendant le temps qui s'était écoulé depuis la précédente tentative, par l'effet de l'embonpoint que la malade avait acquis. La suture entortil-

lée laissa les parties rapprochées, la réunion s'effectua, et la perforation de la joue disparut complètement.

7° Opération. L'échancrure qui résultait de la division de la lèvre supérieure et constituait une sorte de bec de lièvre, fut rapprochée par deux points de suture entortillée.

Les parties d'abord fortement tiraillées s'allongèrent par la suite, et l'état de la malade fut tel, qu'elle et le chirurgien n'eurent qu'à s'applaudir de leurs efforts persévérants. (*Thèse* de M. Dubourg.)

MÉTHODE INDIENNE.

M. Gensoul restaura une joue en prenant deux pouces de peau au cou, et la réunit à un pouce de la peau des joues par la suture entortillée, après avoir abattu des portions d'os qui étaient saillantes.

Il est beaucoup plus difficile d'établir des règles fixes pour la restauration des joues ou l'obturation des pertes de substances qui peuvent s'y trouver, parce que le chirurgien devra se laisser guider chaque fois par la forme de ces pertes de substance.

Graefe a fait connaître le fait suivant :

Perte de substance de la joue droite à la suite d'affections syphilitiques variées.

Il existait également une grande ouverture sur le côté droit du nez, qui permettait de voir dans les fosses nasales et le sinus maxillaire, etc., etc.

Graefe pensa qu'il ne fallait pas se servir de la peau de la joue pour remplacer les parties manquantes, parce qu'elle est trop adhérente avec les parties molles; la peau du cou était trop éloignée; il n'y avait à choisir qu'entre la peau du front et celle du bras.

Graefe préféra celle du front : il dessina le contour du lambeau qu'il voulait faire, en lui donnant dans tous les sens deux lignes de plus que la largeur de la perte de substance à fermer. On le prit sur le front un peu vers la gauche, afin de pouvoir plus facilement le tourner du côté droit, etc., etc. Après avoir rafraîchi la perte de substance de la joue, on y fixa le lambeau au moyen de huit points de suture enchevillées; on coupa le pédicule après cinq ou six semaines; le lambeau qui s'était tuméfié s'affaissa. La guérison fut complète du côté de la plaie, mais les fonctions de la voix ne se rétablirent qu'incomplètement à cause d'une perte de substance du palais; l'odorat se rétablit en partie.

—

En 1836, M. Blandin présenta à l'Académie de médecine un enfant de douze ans. Un coup de fusil avait presque entièrement emporté le côté gauche de la face. La cavité buccale était largement ouverte. Un lambeau de peau fut pris dans la région temporale et ramené en bas; la joue fut restaurée et l'angle correspondant de la lèvre reconstitué. L'artère temporale a été conservée dans le lambeau, contrairement à l'opinion de M. Dieffenbach, et aucun accident n'est survenu à la

suite de cette opération que le plus beau succès a couronnée.

Ajoutons encore que le nez, dont une portion avait été enlevée, fut restauré avec une portion de la peau, et que le résultat fut aussi satisfaisant pour ce point que pour l'autre.

—

M. Blasius a fermé une perforation de la joue de la manière suivante : Il donna à la solution de continuité la forme d'un triangle isocèle couché horizontalement; il tailla ensuite au dessous, au moyen de deux incisions, un lambeau trapézoïde, dont un bord restait adhérent (celui qui répondait au sommet du triangle), et le troisième côté libre était le prolongement de la base du triangle, il le ramena en haut.

Ce procédé est une heureuse application de la méthode que M. Dieffenbach met en usage pour refaire des lèvres, et pour réparer des paupières.

Opération de génoplastie, par M. Roux de Brignolles, professeur à Marseille (*Gaz. méd.*, 1838, p. 267).

Un homme de cinquante-six ans avait un cancer au niveau de l'os malaire et du maxillaire jusque sur le côté du nez et le point correspondant des joues.

Le chirurgien traça avec de l'encre quatre lignes pour cerner la tumeur. L'une supérieure et interne s'étendait de la partie moyenne du côté du nez à la partie externe du bord inférieur de l'orbite, comprenant

dans la portion à inciser une portion de la paupière inférieure. Une autre, *supérieure* et *externe*, allait de l'angle externe de la première jusqu'au dessous du pavillon de l'oreille. Une troisième, inférieure et interne, commence au côté du nez et va jusqu'au bord antérieur du masséter. La quatrième joignait la seconde à la troisième.

La tumeur ainsi circonscrite fut enlevée.

L'incision *supérieure externe* et l'*inférieure interne* sont prolongées à angle aigu jusqu'au cou, en évitant le canal de Stenon, et on dissèque les lambeaux qui en résultent. Le lambeau externe fut élevé et fut fixé par ses bords externe, supérieur et interne jusqu'aux bords correspondants de la plaie par des points de suture séparés. On fut obligé, pour combler un reste de plaie, de prolonger une des incisions sur la région parotidienne, et une autre jusque sur les os du nez, afin de faciliter le glissement.

On dit avoir évité de comprendre le muscle paucier dans le lambeau. La glande parotide fut mise à découvert. Aucune hémorrhagie n'a lieu.

Bandelettes agglutinatives.

Deuxième pansement, le quatrième jour. — Extrémité supérieure du lambeau un peu livide, mais chaleur naturelle. Point de gangrène. Angle inférieur vers le cou réuni.

Au troisième pansement, eschare superficielle de l'angle supérieur du lambeau; on poussa la peau du nez pour combler le léger vide qui en résultait.

Un rouleau de charpie appliqué tout le temps sous la paupière inférieure pour prévenir l'éraillement.

On dit avoir obtenu un très bon résultat.

—

La *Gazette médicale* du 1er février 1840 contient une observation intéressante publiée par MM. Vaust fils, de Liège, et Ad. Antin, de Ans. Chez une vieille femme, la face présentait une vaste ouverture, la joue était perforée dans une étendue de deux pouces, la destruction du maxillaire supérieur avait agrandi la cavité buccale qui communiquait même avec l'orbite et les fosses nasales. Comment réparer cette énorme déperdition de substance ? Les opérateurs belges se décidèrent à débrider d'abord une cicatrice qui coarctait l'aile du nez ; ils détachèrent ensuite les téguments de la pommette, puis avivèrent les bords de l'ouverture, et ainsi tantôt employant le bistouri, tantôt tiraillant, ils finirent par obtenir une réunion complète à l'aide de la suture. C'est donc par la combinaison de la méthode de Celse et la méthode française que la restauration de la face peut être effectuée.

—

Quoique la génoplastie simple, exclusive, n'ait encore été pratiquée qu'un petit nombre de fois, elle l'a pourtant été par deux méthodes différentes, par la méthode française, mise en pratique par son fondateur Franco (vers 1550), par M. Vaust fils, de Liège et Ad. Antin, de Ans (1840), par la méthode indienne, qu'employa

Gensoul, en prenant un lambeau au cou et que Graefe appliqua également en se servant de la peau du front; M. Blasius prit son lambeau dans la face, un peu au dessous de la perforation.

Nous pourrons même ajouter que Graefe, dans le cas cité, avait hésité s'il prendrait la peau au bras, et par conséquent s'il mettrait en usage la méthode italienne.

M. Roux de Brignolles, professeur à Marseille, combina la méthode française et celle de Celse.

GÉNÉRALITÉS

Sur la Chéiloplastie, la Génoplastie et la Stomatoplastie.

Les observations étant connues, résumons ici les faits qu'elles contiennent.

Si les lèvres ont quelquefois servi à réparer d'autres parties de la face, ces mêmes parties ont à leur tour été mises à contribution pour suppléer aux déperditions de substance des lèvres.

Une fois la lèvre supérieure a fourni à la restauration de la lèvre inférieure (Dieffenbach). Déjà la lèvre inférieure avait été remontée jusqu'au dessous du nez et avait servi à combler une perte de substance de la lèvre supérieure (Ledran). Du reste cette manière de faire a été imitée depuis par M. Lisfranc, Bérard jeune et Thomas (Malgaigne, *médecine opératoire*, édition 1840). Une fois on a mis en œuvre la peau du bras, à l'exemple de Tagliacozzi (Graefe) et même la peau du front, selon la méthode indienne. Au rapport de tous

les autres observateurs, la pratique chéiloplastique a choisi ses lambeaux tantôt dans la région mento-cervicale, tantôt dans celle des joues, suivant les méthodes ancienne, française ou indienne. Dans les cas où une première chéiloplastie est venue échouer, on s'est déterminé à en pratiquer de nouvelles. A ce propos, nous pouvons risquer cette formule générale d'anaplastie que d'ailleurs justifient les applications : La partie à réparer est d'autant plus favorisée qu'elle est elle-même environnée d'un plus grand nombre de régions où l'emprunt d'un nouveau lambeau est possible.

Est-on bien fixé sur le choix du lambeau ? il convient de le tailler artistiquement et savamment. Il est sage d'en dessiner à l'avance avec de l'encre les limites rigoureuses. Ce tracé marque toute la circonscription du lambeau excepté du côté que l'on doit laisser adhérent, côté qui, en règle générale, répond toujours au siège des vaisseaux principaux.

Il faut s'attendre à des hémorrhagies fournies par les artères de la région telles que la faciale et ses branches, etc. On liera et mieux l'on tordera ces vaisseaux à mesure qu'ils seront ouverts.

Si l'on se sert d'un lambeau facial, qui est le meilleur de tous, parce qu'il est mobile, extensible, facile à se cicatriser par première intention, riche en gros vaisseaux superficiels, enfin jouissant d'une épaisseur et d'une structure identique à celle des lèvres, on devra faciliter son allongement en détachant à l'aide d'incisions la muqueuse du bord alvéolaire de la mâchoire. Les incisions latérales de Celse ont été aussi de quel-

que secours, pour obtenir le même but. M. Dieffenbach a été même jusqu'à diviser toute l'épaisseur de la joue.

Il faudra donner au lambeau une largeur en plus, car si la mesure était juste, c'est à dire conforme au vide à combler, il deviendrait trop court par suite de sa propre rétractilité, qui est à peu près la même, dit M. Malgaigne, quel que soit le sens dans lequel on ait incisé les téguments (*Anatomie chirurgicale*), et puis la rétractilité due au tissu inodulaire venant s'ajouter, la forme du lambeau, et par conséquent de la nouvelle lèvre, serait bientôt altérée. Tout opérateur jaloux de faire une bonne chéiloplastie devra, à notre avis, avoir encore égard à l'âge du sujet; en effet, les dimensions de son lambeau devront varier suivant qu'il aura affaire à un vieillard ou à un enfant. Au premier convient un court lambeau en hauteur, puisque en ce sens la lèvre naturelle est devenue trop longue par suite de la chute des dents; au second donnez un grand lambeau, car l'os maxillaire et les dents qu'il supporte sont en voie d'évolution. Ces dimensions sont d'autant plus convenables, que chez les jeunes sujets les tissus prêtent fort peu, tandis que chez les vieillards ils s'allongent beaucoup. Nous avons déjà indiqué ce fait d'observation.

Dans quelques circonstances où l'os maxillaire proéminait trop en avant, n'étant pas maintenu dans son développement normal par la résistance des parties molles, les lèvres manquant, MM. Roux et Dieffenbach ont été obligés de faire une résection préalable afin d'obtenir la réunion labiale.

Si la perte de substance des lèvres est ancienne, on aura à rafraîchir les bords de la solution de continuité, il est évident qu'on n'aura pas besoin de ce précepte, si à l'instant même on vient de pratiquer la solution de continuité en enlevant avec le bistouri la tumeur qui occupe la lèvre malade.

On utilise la position du malade surtout pour maintenir ajustés les lambeaux ; suivant les besoins, la tête est inclinée un peu de côté, ou penchée et abaissée directement vers le cou.

La chéiloplastie de la lèvre supérieure est de beaucoup moins fréquente que celle de la lèvre inférieure.

Voici dans quels cas on est appelé à recourir à ces opérations.

1° Tantôt les lèvres sont incomplètes, déhiscentes par vice de conformation organique; exemple : le bec de lièvre compliqué, qui affecte plus particulièrement la lèvre supérieure.

2° Tantôt des mutilations, ordonnées par la justice de certains pays, les ont enlevées; des blessures accidentelles, et surtout les plaies d'armes à feu, causent aussi les mêmes désordres; plusieurs de nos observations en rapportent les détails.

3° On a vu les lèvres détruites par des caustiques. Tel ignorant voulant cautériser un bouton qui lui paraissait de mauvaise nature, employa un escharotique et perfora la lèvre.

4° Des ulcérations ont pu également intéresser toute l'épaisseur des lèvres et les échancrer.

5° Dans un cas, une lèvre tout entière est tombée

mortifiée à la suite de la stomatite gangréneuse. Les affections si terribles connues sous le nom de charbon et de pustule maligne, exposent également aux mêmes dangers.

6° Qui ne sait aussi jusqu'où peut s'étendre la brûlure? Que de lésions labiales ont été déterminées par elle!

7° Enfin il arrive souvent que les lèvres sont le siège de maladies graves, envahissantes, qui altèrent profondément leur structure et doivent être abattues; je veux parler des tumeurs érectiles et des tumeurs carcinomateuses, maladies toutes chirurgicales, si l'on peut s'exprimer ainsi, en ce sens surtout qu'elles nécessitent des opérations étendues pour en faire l'ablation. Dans les deux tiers de nos observations, nous constatons que l'affection cancéreuse a fait entreprendre la chéiloplastie. En effet, le cancer est la maladie la plus fréquente des lèvres. On ne doit donc pas s'étonner si la chéiloplastie lui succède si souvent pour réparer la perte de la lèvre dégénérée. Les différentes causes de lésions labiales que nous venons d'énumérer, agissent sur une étendue plus ou moins grande. Ainsi les deux lèvres, une seule lèvre, ou même une partie de lèvre, peuvent être atteintes; l'inférieure est le plus souvent attaquée. Maintes fois les joues, le menton, les os maxillaires, ne sont pas exempts. De là des opérations plus compliquées. C'est alors que l'on fait de la chéiloplastie et de la génoplastie réunies et de plus des résections. (Voyez l'exemple de Dupuytren, dans Diday, *Thèse d'agrégation*, 1839 page 61.)

Si la chéiloplastie a été instituée pour réparer les lèvres détruites, c'est encore moins dans l'intention de remédier à une difformité que dans celle de parer au trouble des fonctions labiales. On comprend donc l'importance de l'opération en songeant à celle des lèvres. Leur physiologie indique ce qui arrive quand elles viennent à manquer, et par cela même elle fait deviner le but de la chéiloplastie. Il résulte nécessairement que la lésion labiale est une difformité horrible à voir. Il n'y a plus cette bouche dont la forme gracieuse est elle-même déjà une des expressions si variées et si animées que la nature lui a dévolues ; mais bien à sa place on trouve une vaste ouverture à bords irréguliers, immobiles, échancrés, malades, où l'air s'engouffre, où se montre presqu'à nu le squelette de la cavité buccale, désagréablement saillant, armé de dents qui s'altèrent, revêtu de gencives qui dégénèrent, où l'on voit enfin se passer tout le mécanisme de la mastication que l'on prend tant de soin de cacher. Par cette ouverture, la salive et les mucosités s'écoulent, les aliments s'échappent : la parole est difficile et embarrassée, la langue tend au prolapsus, enfin il est inutile de dire qu'il n'y a plus de préhension des boissons ni des aliments, plus de succion, etc. Mais le plus grave accident est l'imperfection de la digestion buccale et par contrecoup de la digestion des autres cavités intestinales ; celle-là influe directement et fatalement sur la durée de la vie du malade. Les autres accidents n'étaient qu'une difformité.

En tout cas si la chéiloplastie ne peut rendre à la face

son expression et sa beauté, elle pourra du moins guérir une infirmité : ce qui est déjà beaucoup.

Les résultats que donne la chéiloplastie varient suivant la composition du lambeau.

1° Lorsque celui-ci est tiré du cou et qu'il est remonté jusqu'à l'interligne dentaire, et bien fixé, il présente une face cutanée qui pourra porter de la barbe, une face sanglante qui doit bourgeonner, se couvrir d'une pseudo-muqueuse ou de tissu inodulaire, et rester libre, la chose la plus difficile à obtenir; et puis un bord libre également sanglant qui se comportera exactement de la même façon, mais sans jamais avoir cette teinte rosée, ni cette découpure onduleuse du bord naturel de la lèvre. Toutefois l'imitation est déjà assez heureuse. Il en sera de même quand le lambeau sera formé avec la peau du bras ou du front; ces parties, le plus souvent couvertes de duvet ou de poils petits et écartés, pourront ou les perdre ou les conserver; cette production phanérique a même grandi comme l'a observé M. Jobert; l'hypernutrition du lambeau et l'action répétée du rasoir contribuent à ce développement. Ces lambeaux à surface et à bords saignants prennent assez souvent de l'épaisseur, la nouvelle lèvre gagne donc à cet accroissement, et elle se maintient d'autant mieux.

2° La restauration des lèvres est encore plus brillante quand on prend les matériaux dans la joue; car à l'exception de la forme, rien ne fait défaut au lambeau facial; il est assurément le plus parfait, puisque sa face buccale est couverte d'une muqueuse naturelle,

que l'on peut attirer sur le bord sanglant du lambeau pour l'en tapisser.

3° Il est encore une espèce de lambeau tout particulier, je veux parler de la peau du cou découpée, décollée, remontée et puis doublée sur elle-même au niveau des incisions, de telle sorte que le lambeau est en contact avec lui-même, oppose ses faces saignantes l'une à l'autre, et présente par conséquent en avant, en arrière et à son bord libre, une surface cutanée. Delpech, qui a fait cette chéiloplastie, espérait que la partie de peau de son lambeau qui répondait à l'intérieur de la bouche perdrait son épiderme, et prendrait un aspect muqueux.

4° L'orifice bucal retrouve à peu près sa physionomie ordinaire, surtout si l'on a bien pris ses mesures; sa forme, ses dimensions, ses commissures sont plus ou moins convenablement reproduites. Quant à sa mobilité, il est difficile qu'elle l'acquière. Si l'on a conservé quelque chose de l'ancienne lèvre, ou bien des fibres de l'orbiculaire labial ou du peaucier du cou, on découvrira quelques mouvements.

5° Sans doute le visage a perdu de sa régularité et de son expression; mais au moins, avec le secours de la chéiloplastie, il est complet.

6° Si nous reportons nos regards sur la région dont on a tiré le lambeau chéiloplastique, nous voyons la plaie couverte d'une cicatrice solide et de bonne nature, ou bien réunie de manière à ne marquer que par une ligne inodulaire.

La chéiloplastie a ses imperfections, ses complica-

tions et ses insuccès, comme tout autre genre d'opération, signalons-les :

1° Les adhérences du lambeau avec les gencives. Cette adhésion de la face saignante du lambeau avec la muqueuse enflammée des gencives a pour mauvais résultat, la fixation de la lèvre nouvelle et la perte de la mobilité dont elle était capable; la salive et les mucosités qui, dit-on, font échouer quelquefois la suture, n'empêchent pas, comme on le voit, cette adhésion.

2° La rétraction du lambeau. Celui-ci une fois soumis à la force de rétraction qu'exerce le tissu inodulaire, tend à se déformer. Il s'applique d'une manière fixe aux gencives, et la bouche se rétrécissant alors prend une figure désagréable à l'œil; de même, quand la lèvre nouvelle, obéissant à la même force, se déplace et se recoquille en dedans.

3° La gangrène du lambeau. Ainsi qu'on l'a vu dans nos observations, deux fois cet accident est survenu; tantôt la gangrène arrive par défaut de nutrition, et alors il se congestionne de sang veineux, s'engorge, mais sans présenter aucun phénomène réactionel propre; il est livide et tombe comme une eschare; tantôt la gangrène succède à un excès d'inflammation développée dans le lambeau et les parties voisines. Cette mortification intéresse partiellement ou totalement la lèvre nouvelle.

4° La récidive du mal dans le lambeau. Dieffenbach dans son observation relate ce fait : nous le rappelons ici. Cet accident doit inspirer de bien vives craintes

lorsqu'il s'agit d'une maladie dont la reproduction est imminente.

5° Les fistules. Des observations que nous avons rapportées dans notre thèse, une seule en parle; cependant on a remarqué d'autres fois cette complication : ordinairement petites, ces fistules correspondent, soit aux points où passe l'aiguille ou le fil de la suture, soit au niveau de l'ajustement des lambeaux dont le contact n'a pas été assez bien maintenu.

6°. L'hémorrhagie consécutive. Une de nos observations mentionne cet accident. Après le pansement fait, une artère peut donner du sang ; il faut aller à la recherche du vaisseau. Si l'on désunit les lambeaux, on retarde nécessairement la guérison : ce qui est un inconvénient.

7°. L'érysipèle. Comme nous le dirons plus loin. Cet accident complique moins souvent la chéiloplastie que la blépharoplastie; ici, comme là, le lambeau peut rester étranger à l'inflammation érysipélateuse qui envahit les parties voisines, ou bien y participer franchement.

8°. Enfin, les opérations chéiloplastiques entraînent nécessairement après elles des phénomènes inflammatoires, la fièvre traumatique, la suppuration des faces saignantes des lambeaux, une stomatite plus ou moins générale, etc.

Qu'arrive-t-il quand le lambeau est détaché et mis en place? Il éprouve bientôt quelques changements, tantôt il pâlit, se refroidit, et devient le siège d'une congestion veineuse; tantôt il conserve sa chaleur et

sa vitalité, et bien loin de paraître violet, asphyxié, glacé, il vit activement et devient rouge, chaud, et menace même de s'enflammer tout à fait. La sensibilité y est ordinairement diminuée; elle présente parfois un singulier caractère. Lorsque le lambeau a été pris au cou et qu'on rase la lèvre nouvelle, l'opéré rapporte la sensation du contact de l'instrument à la gorge : fait assez remarquable.

Presque toujours on tente la réunion par première intention; on emploie divers procédés de suture. Quant au nombre des points de suture il varie de 3 à 20, ce nombre qui n'a pas été dépassé dans nos observations, varie nécessairement suivant l'étendue et la multiplicité des incisions. Des chirurgiens se contentent de ce pansement, d'autres font plus, ils ajoutent un bandage légèrement compressif et cela dans divers buts; pour faire adhérer selon la convenance les téguments décollés de la région hyoïdienne, pour affaisser le lambeau, l'empêcher de se boursouffler, de se recoquiller, pour combattre la rétraction de la cicatrice, pour soutenir la suture et prévenir la séparation des parties, on se sert de plumasseaux, de compresses, de bandelettes agglutinatives, etc. Toutefois il faut remarquer qu'il est essentiel d'éviter la compression sur le point par lequel arrivent les vaisseaux au lambeau. On a encore conseillé de tirer sur le bord libre de la nouvelle lèvre avec des fils qu'on fixait dans un point opposé. La tête est en général placée dans une position favorable au contact des lambeaux. On recommande surtout l'immobilité des mâchoires afin de ne pas tirailler la

suture et ne point produire l'écartement des parties. On déterge la bouche, on cautérise avec le nitrate d'argent le bord libre saignant du lambeau, s'il bourgeonne trop et inégalement. Enfin on se tient en garde contre tous les accidents que nous avons indiqués.

Reste à traiter la plaie qui résulte de l'emprunt du lambeau. On réunit celle-ci par suture quand on le peut, ou bien quand elle est trop grande on la laisse suppurer et se couvrir d'une membrane pyogénique qui devient bientôt une cicatrice.

La thérapeutique générale des fièvres traumatiques est à suivre ici comme ailleurs ; de plus elle a quelque chose de spécial, puisqu'il s'agit de la bouche et qu'il faut tenir compte d'une condition d'état de cette partie, très nécessaire à la perfection de la réunion labiale; savoir l'immobilité des mâchoires. Par conséquent il convient, une fois la période aiguë passée, de nourrir le malade avec des aliments liquides, puis demi-solides et enfin tout à fait solides, quand la cicatrisation est achevée.

L'appréciation des diverses opérations chéiloplastiques est presque impossible à faire. « Le chirurgien doit deviner plutôt qu'apprendre la chéiloplastie, dit M. Velpeau. (*Médecine opératoire*, 1839.) C'est une opération qui ne peut guère être soumise à des règles de détail, et qu'il faut modifier presque aussi souvent qu'on la pratique ». Toutes les méthodes d'anaplastie lui ont été appliquées. On peut en juger par ce relevé.

STATISTIQUE DES OPÉRATIONS DE CHEILOPLASTIE, DE CHEILO-GÉNOPLASTIE, DE STOMATOPLASTIE ET DE GÉNOPLASTIE, INDIQUÉES OU RAPPORTÉES DANS CETTE THÈSE.

MÉTHODE INDIENNE.	MÉTHODE FRANÇAISE. — PREMIER GENRE. *La lèvre est refaite avec la peau du cou.*	MÉTHODE FRANÇAISE. — DEUXIÈME GENRE. *Les lèvres sont restaurées au moyen des joues.*	MÉTHODE ITALIENNE.
Lynn 1817	Chopart.	Professeur Roux 1827	Graefe. 1819
Sutecliffe	Roux (J.N.) 1823, 1825, 1825	Dupuytren 1831, 1835, 1836	Le professeur Roux. 1826
Delpech 1823	Ph. Roux 1828	Zeiss 1835	(V. génoplastie)
Lallemand. 1824	Morgan 1829	A. Bérard 1835	
Mott.	Rolland. 1829	Blasius 1835	
Textor. 1827	Lisfranc. 1829	Payan, 2. 1838	
Berg	Cambrelin. 1830	De Meyer de Bruges, 2 1838	
Voisin de Limoges 1835	Viguerie.	Velpeau 1839	
Dupuytren. 1836		Bonnet de Lyon, 2. 1839	
		Burggræve 1839	
Employée neuf fois par neuf chirurgiens différents.	Mise en pratique dix fois, par huit chirurgiens.	Employée quinzé fois, par douze chirurgiens.	Tentée deux fois, par deux opérateurs.
4 succès, 3 insuccès, 2 succès partiels, ou résultats inconnus.	8 succès, 2 insuccès, ou succès partiels.	11 succès, 4 insuccès, ou succès partiels.	Succès, 0. Insuccès, 2.

Résumé.

La méthode italienne n'est pas usitée, elle n'a été tentée que deux fois, et sans succès, par Graefe et par M. le professeur Roux.

La méthode indienne l'a été souvent, mais les résultats fâcheux qui l'ont suivie, la font chaque jour négliger de plus en plus.

La méthode française, à laquelle on a parfois réuni l'ancienne, qui n'a jamais été mise en usage toute seule, est employée presque exclusivement, et c'est à juste titre. Nous devons remarquer aussi que c'est le second genre qui est plus souvent mis en usage; notons surtout que cette tendance devient presque exclusive depuis dix années. Le premier genre n'est plus guère usité depuis 1830.

Les succès sont en raison directe du nombre des faits, et il serait plus juste de dire : le nombre des faits est en raison directe de celui des succès; car c'est en effet en conséquence des résultats obtenus, que l'on a donné la préférence à la méthode française.

Les méthodes combinées sont assez rarement employées, et ce n'est que dans des cas compliqués qu'on a mis à contribution, en même temps, les ressources des unes et des autres.

Les procédés sont tellement variés qu'on ne saurait les grouper d'une manière satisfaisante ; il n'y a rien de déterminé pour le nombre, la forme, la direction, l'étendue, la profondeur des incisions et des lambeaux. Il faut que le chirurgien invente, presque chaque fois, les détails particuliers de l'opération, pour chaque nouveau cas de restauration des lèvres et des joues.

Enfin, nous déclarons meilleures les méthodes et les procédés chéiloplastiques et génoplastiques qui permettent de remplir les conditions suivantes :

1° Réparer la perte de substance, si grande qu'elle soit, afin de retenir les substances alimentaires;

2° Former une lèvre la plus naturelle qu'il sera possible, c'est-à-dire composée des mêmes éléments anatomiques que l'ancienne, et jouissant de certains mouvements;

3° Arriver à cette formation en exposant, le moins possible, à la suppuration et surtout à la mortification des lambeaux et aux chances de la rétractilité du tissu inodulaire.

CHAPITRE III.

ANAPLASTIE DES PAUPIÈRES.

Tout en laissant de côté la plupart des procédés opératoires appliqués au traitement de l'ectropion, et qui sont en dehors du champ de notre question, nous n'en sommes pas moins obligés de remonter encore ici à Celse, pour apercevoir une indication rationnelle, quoique le plus souvent insuffisante, pour rendre à la paupière, une longueur capable de lui permettre de recouvrir le globe oculaire qu'elle est chargée de protéger. L'historien latin conseille de pratiquer une incision courbe, horizontalement dirigée, dans les téguments des paupières et d'en écarter les bords, ceci dans le cas d'ectropion. Celse dit : « in quo (Lagophthalmo) si nimium palpebra deest, nulla id restituere curatio potest. » C'est donc dans le cas où la perte de substance ou bien la rétraction de la peau est peu considérable, qu'il conseille d'appliquer le procédé suivant : « Paulum infra supercilium, cutis incidenda est lunata figura, cornibus ejus deorsum spectantibus. Altitudo esse plagæ, usque ad cartilaginem debet, ipsa illa nihil læsa : nam, si ea incisa est, palpebra concidit, neque attolli postea potest. Cute igitur diducta sit, ut paulum in ima oculi ora descendat : hi ante scilicet super plaga; in quam linamentum conjiciendum est, quod et conjungi diductam cutem prohibeat, et in medio carunculam citet; quo

ubi eum locum implevit, postea recte oculus operitur.

Dans l'article suivant, Celse traite de l'ectropion, il dit : ut superioris autem palpebræ vicium est, quo parum descendit, ideoque oculum non contegit ; sic inferioris, quo parum sursum attollitur, sed pendet et hiat, neque potest cum superiore committi. Atque id quoque evenit interdum ex simili vitio curationis interdum etiam senectute εκτροπιον græci vocant. Si ex mala curatione est, eadem ratio medicinæ est, quæ supra posita est, plagæ tantum cornua ad maxillas non ad oculum convertenda sunt, etc.

Albucasis (*dernière moitié du onzième siècle*) avait aussi bien saisi l'indication que l'élévation permanente de la paupière supérieure peut offrir. (Section troisième du tit. 2, t. Ier. *Traité de l'ectropion.*)

Voici le texte :

De ectropio (Alashtarat), *quod in oculi palpebræ superiori accidit.*

Ille oculus, cui accidit hæc inversio palpebræ, Leporinus appellatur. Hæc quidem inversio quandoque naturalis est. Quandoque accidentalis. Accidentalis erit, vel a consolidatione vulneris, vel incisionis, vel ustionis, et similibus. Operationis autem ratio est, ut scindas istam cicatricem, ejusque labia separes, et in interstitio eorum ponas penicillum, ligesque donec sanetur. Et non oportebit, ut in curatione ejus utaris aliquo vesicante aut styptico. Etenim si id feceris, inversio redibit priori molestior. Utenda sunt vero illa quæ resolvant, sicut fænugræcum ; et embrocatio cum

liquore, cum aqua cui ante incocta sit malva, et semen lini; et cum illis diachylon quod jam pauxillo olei cujusdam fuerit solutum, quocum superficies penicilli illinita sit, et cum his curatio. Id porro curationis tuæ primum est, ut caveas omni solertia, ne consolidetur *locus* ad formam quæ ante fuerat. Hæc enim quam descripsimus operatio, nil aliud est, nisi inversioni, correctis, ut forma loci, ad formam *morbidam* priorem nequadam redeat.

Fabrice d'Aquapendente, après avoir rapporté le procédé de Celse ajoute, « toutefois il faut élargir l'in-
» cision et y mettre de la charpie, afin que la plaie se
» tenant ouverte, elle se remplisse de chair, et par ce
» moyen la paupière couvre l'œil. Cependant, ajoute-
» t-il, cette opération est hors d'usage, etc. »

Sans aucun doute ce n'est pas là de la blépharoplastie, mais l'indication est bien saisie, en tant que moyen de permettre l'allongement de la paupière; c'est bien là le premier temps de certains cas où l'opération est applicable, mais il nous faudra arriver jusqu'au dix-neuvième siècle, pour trouver le moyen d'annuler la force insurmontable de rétraction des cicatrices; encore n'est-ce, il faut le dire, que par un moyen détourné, une sorte de subterfuge, si je puis dire ainsi, que nous y sommes parvenus; la force de rétraction des cicatrices, en elle-même, déjoue encore tous nos efforts.

Il faut arriver au milieu du dix-huitième siècle pour trouver un cas de véritable blépharoplastie. Cette opération fut pratiquée par Ledran le père; et si

l'on ne peut pas, dès lors, regarder Graefe comme le premier chirurgien qui tenta une opération pour restaurer les paupières, il n'en fut pas moins le premier qui conçut la possibilité de remplacer la portion manquante de la paupière inférieure, en y transportant une portion de peau des régions voisines ; il dit : « La paupière inférieure avait été détruite par la gan-
» grène survenue à la suite d'une blépharophthalmie
» erysipélateuse et gangréneuse. Le globe de l'œil,
» après la guérison de la maladie primitive, était me-
» nacé des plus grands dangers. N'ayant pas de pré-
» cédents, j'entrepris en hésitant de réparer la partie
» manquante aux dépens de la peau voisine de la ré-
» gion malaire, et le plus beau succès couronna mes
» efforts » (Graefe, Rhinoplastick, 1818, p. 15).

Graefe pratiqua cette opération à Ballenstadt, sur une jeune fille juive. M. Blasius en fixe l'époque à l'année 1809.

Voilà donc la carrière ouverte et heureusement parcourue; la chirurgie est dotée d'une nouvelle conquête, le célèbre chirurgien prussien eut aussitôt des imitateurs et des émules dignes de lui.

Opérations de blépharoplastie (méthode de Celse).

Le 22 février 1836, M. T. Warthon Jones, pratiqua une blépharoplastie pour un cas d'ectropion de la paupière supérieure. L'auteur, dans une lettre à M. Mackensie, décrit de la manière suivante sa nouvelle méthode d'opérer l'ectropion. « La peau qui est fortement ad-
» hérente dans le lagophthalmos à la région sourcilière,

» doit être fortement étendue et tirée à une distance
» d'un pouce et demi de l'adhérence, en sorte qu'on
» met complètement à découvert la connexion mor-
» bide entre la paupière et l'orbite. Deux incisions pra-
» tiquées à une distance telle, l'une de l'autre, qu'elles
» renferment l'adhérence, partent du bord de l'orbite,
» d'abord en direction verticale et s'inclinent ensuite
» l'une vers l'autre, jusqu'à ce qu'elles se rencontrent
» à angle aigu sur le front à la distance d'environ un
» pouce et demi du bord de l'orbite; ensuite on dissè-
» que avec beaucoup de soin les lambeaux, en commen-
» çant par l'angle et ayant l'attention de ne pas traverser
» la partie mince et endurcie de la paupière adhérente;
» on ferme ensuite les paupières, on étanche le sang et
» on place le lambeau de manière que lorsqu'il aura
» contracté adhérence, la paupière qui était renversée,
» reprendra sa position naturelle. On maintient alors
» par des points de suture le lambeau dans sa nouvelle
» position, et on réunit l'écartement angulaire de la
» plaie par le même moyen.

» Dans les cas où j'ai opéré, dit l'auteur, le renver-
» sement des paupières, avait été occasionné par la
» contraction de la peau à la suite de brûlures.

» En faisant cette opération, je n'ai pas osé séparer
» la peau de l'os sous-jacent, et je me suis contenté d'al-
» longer la paupière renversée et raccourcie en tendant
» le tissu cellulaire lâche qui réunit le lambeau trian-
» gulaire aux parties adjacentes. Il est à craindre que
» la séparation complète du lambeau soit suivie de
» sphacèle, surtout dans le cas de contraction à la

» suite de brûlures où le tissu de la peau est déjà con-
» sidérablement altéré et ne possède plus sa vitalité or-
» dinaire. Dans une première opération, je fis les in-
» cisions convergentes et se réunissant à leur angle; le
» sommet du lambeau se sphacéla dans ce cas. Dans
» une seconde opération, je ne réunis point les deux
» incisions à leur partie convergente et je laissai entre
» elles un espace d'environ un sixième de pouce, que
» je divisai par une incision transversale ».

Les détails de l'opération que M. T. Warthon Jones pratiqua en 1836, et qu'il raconte lui-même, éclaircissent quelques points un peu obscurs de sa description. C'est pourquoi je crois nécessaire de la rapporter succinctement : « Chez une femme de vingt-quatre ans,
» les deux yeux se trouvaient à découvert, à cause du
» raccourcissement et du renversement des paupières
» supérieures; le renversement et le raccourcissement
» du côté gauche n'est pas aussi considérable que du
» côté droit.

» Le 22 février 1836, j'opérai la paupière supérieure
» du côté gauche : je pratiquai deux incisions à la
» peau, convergentes par le haut. En déprimant le
» lambeau ainsi incisé, et en détachant toutes les
» brides adhérentes du tissu cellulaire, sans cependant
» séparer le lambeau des parties sous-jacentes, je
» réussis à ramener, par la seule tension, la paupière
» dans sa position naturelle; alors j'enlevai un mor-
» ceau de la conjonctive renversée, et je réunis par des
» points de suture, les bords écartés de la plaie. La
» paupière fut maintenue dans cette position par un

» pansement contentif, etc., etc. » L'auteur dit plus loin : » l'allongement de la paupière dans la direction per- » pendiculaire (verticale) fut tel que l'œil est bien pro- » tégé, etc., etc. » Quelque temps après M. Warthon Jones pratiqua la même opération pour la paupière supérieure droite; le résultat parait avoir été également satisfaisant.

—

M. Velpeau avait imaginé en 1834 l'opération que M. T. Warthon Jones mit en usage en 1836 pour la paupière supérieure. Le professeur de clinique chirurgicale à l'hôpital de la Charité de Paris apprit, en 1837, que M. Bérard jeune venait de l'employer, et que M. Warthon Jones en avait obtenu deux succès. Ce même procédé fut également mis en usage par M. le professeur Sanson, au rapport de M. Carron du Villards.

En 1838, M. Velpeau le mit en pratique, et en obtint un résultat satisfaisant sur un jeune homme dont une affection charbonneuse avait détruit presque toute la joue gauche. La paupière inférieure était abaissée jusqu'au niveau du trou sous-orbitaire et la moitié inférieure de l'œil restait ainsi complètement à découvert. Ayant taillé et disséqué le lambeau (en forme de V, la cicatrice étant comprise entre ses branches), je réunis, dit M. Velpeau, par trois points de suture le sommet de la plaie dans l'étendue de six lignes. Trois autres points de suture, en dehors et en dedans, rapprochèrent ensuite les côtés du lambeau et les bords

encore libres de la solution de continuité ; d'où il résulta une forme en Y des incisions, le lambeau, se trouvant ainsi remonté, permit à la paupière de se relever, et la soutint dans cette position, etc., etc.

Il faudrait, au reste, ajoute M. Velpeau, pour tirer tout le parti possible de cette opération, prolonger très loin les incisions du côté de la base de l'orbite, et disséquer le lambeau jusque auprès de la racine des cils, afin d'éloigner autant que possible, le sommet de son point de départ ; il faudrait en outre réunir le tout par des points de suture multipliés, et tâcher de mettre en contact les bords de la plaie dans une étendue de 4 à 10 lignes au dessous de la pointe du V, qui serait d'ailleurs comprise par l'un des fils ou par l'une des épingles.

—

Opérations de blépharoplastie (Méthode indienne).

Les procédés qu'on a mis en usage peuvent être divisés en deux groupes : dans le premier, nous plaçons ceux au moyen desquels on parvient à remplacer la partie manquante par la transplantation du lambeau sur le point même où le défaut se fait remarquer. Ce groupe est essentiellement caractérisé par l'absence du cartilage tarse dans toute sa largeur et sa destruction dans une plus ou moins grande partie de sa longueur.

Dans le second, le caractère fondamental est la conservation du bord libre des paupières ; le chirurgien,

en divisant les cicatrices, les brides, qui retiennent ces voiles mobiles ou la peau elle-même, suivant une direction convenable, leur permet de retourner à leur place naturelle, et transporte un lambeau de peau sur la surface de la plaie qui est résultée de ce nouveau changement de position du bord palpébral. On maintient ainsi à distance les bords de cette plaie, et la paupière reste dans une situation convenable.

Premier groupe. — *Le bord libre de la paupière manque dans toute son épaisseur, et dans une certaine étendue.*

Dzondi fit connaître en 1818 le fait suivant d'anaplastie de la paupière inférieure :

Un officier, à la suite de plaies, de suppuration et d'inflammation, avait perdu la presque totalité de la paupière inférieure, il ne lui en restait qu'une longueur de 2 ou 3 lignes en dehors. Jusqu'au bord orbitaire inférieur, il existait une surface rouge, large de 6 à 7 lignes, qui s'étendait de l'angle interne de l'œil jusqu'à la portion restante de la paupière, etc. Dzondi forma la paupière inférieure de la manière suivante : de l'angle interne de l'œil, à une distance de 6 à 7 lignes de la surface dénudée, il fit une incision semi-elliptique, parallèle au bord de la solution de continuité, et qui se terminait près de ce qui restait de la paupière. Une seconde incision partait de l'extrémité externe de la première et à angle droit; il en résulta un lambeau d'un pouce et demi de long et de 6 à 7 lignes de large, et qui en dedans et en haut se

continuait avec la muqueuse. (Il avait eu soin de ne pas inciser entre la peau et la muqueuse qui formait la surface rouge que nous avons indiquée.) Il disséqua ce lambeau de bas en haut dans l'étendue de 4 lignes, et put alors l'entraîner très facilement en le remontant à la place qu'avait occupée la paupière, entraînant et remontant avec lui la muqueuse renversée. Puis il rafraîchit ce qui restait de cette paupière, et y fixa le lambeau par des points de suture. On laissa la surface qu'avait abandonnée le lambeau, se couvrir de bourgeons charnus et se cicatriser.

Dzondi trouvant par la suite cette nouvelle paupière trop longue transversalement, la raccourcit à deux reprises au moyen d'une petite excision au voisinage de ce qui restait de l'ancienne.

Mais la paupière n'était pas assez large (ne s'élevait pas assez haut); Dzondi fit au dessous de la cicatrice une incision parallèle à elle. Ceci rappelle la méthode de Celse, à laquelle Dieffenbach a donné une si grande extension.

Le chirurgien se vit encore obligé d'inciser, d'exciser et de cautériser la conjonctive, dont le boursouflement lui parut la cause de l'imperfection de son résultat.

Cette opération est bien évidemment le point de départ de celle que MM. Jobert, Blandin, Bérard jeune, etc., ont si ingénieusement complétée et mise à exécution.

—

M. Ammon (23 février 1835) a pratiqué la blépharoplastie dans le cas suivant : chez une femme de

40 ans un cancer avait envahi les deux tiers externes de la paupière inférieure et le tiers externe de la paupière supérieure. M. Ammon excisa le mal, et par suite de la rétraction des parties, le globe oculaire se trouva entièrement découvert. M. Ammon s'occupa de la restauration de la paupière inférieure : une incision partait de l'angle externe de l'œil et se dirigeait vers l'oreille dans la longueur de deux pouces. De l'extrémité de cette incision il en conduisit une autre obliquement sur la joue; ce lambeau fut disséqué, ramené en dedans et fixé à ce qui restait de la paupière inférieure par six points de suture. Ce qui restait de la conjonctive put être ramené en dehors et fixé sur le bord libre du lambeau au moyen de fils de soie très fins.

La perte de substance de la paupière supérieure étant peu considérable, on détacha simplement, en disséquant, celle-ci de bas en haut; on la réunit avec la conjonctive qui avait été ménagée, par des points de suture très fins; la conjonctive concourut ainsi en partie à la formation de cette nouvelle paupière. On réunit ensuite l'extrémité externe de la nouvelle paupière inférieure avec le point correspondant de la supérieure restaurée, de manière à former un nouvel angle externe. On fut plus tard obligé d'exciser une petite portion de la paupière inférieure qui se renversait par excès de longueur, on la réunit de nouveau.

Le succès fut des plus complet. Les paupières pouvaient se mouvoir, le muscle orbiculaire ayant été en partie conservé. Le cancer n'est pas revenu.

M. Ammon fit, plus tard, une opération semblable chez une femme dont la paupière supérieure gauche adhérait au bord de l'orbite, et dont la cornée était affectée de pannus par suite de l'action continuelle de l'air.

La guérison fut très imparfaite à cause de la tendance que la nouvelle paupière avait incessamment à se souder avec le globe de l'œil. Aussi Ammon conseille-t-il de ménager toujours autant que possible le bord libre de la paupière, et d'y réunir le lambeau qu'on a pris à la tempe ou à la joue.

Dieffenbach, Eckstrœm, Blasius, ont fait la même opération, et tous ces faits prouvent que la restauration parfaite des paupières est toujours plus difficile que celle d'un nez.

—

Le 6 avril 1835, M. Jobert pratiqua la blépharoplastie à la suite de l'excision d'une paupière inférieure droite envahie par une affection cancéreuse, ainsi que la conjonctive oculaire; voici le procédé qu'il suivit : Il tailla aux dépens de la joue un lambeau de forme triangulaire, mais très allongé dont le sommet répondait à peu près vers le milieu de l'os malaire, et la base vers la partie moyenne de la face externe du nez; ce lambeau, d'un pouce et demi de long sur quatre à six lignes de large environ, étant disséqué avec soin, M. Jobert l'entraîna en haut en faisant éprouver au pédicule une légère torsion, et vint l'appliquer à la place de la paupière enlevée, de manière que son som-

met correspondit à l'incision faite à la commissure externe. Il fut maintenu dans cette nouvelle position par deux points de suture entortillée. Peu de sang s'écoula pendant l'opération ; la plaie fut pansée avec de l'agaric enduit de cérat, maintenu par un bandage convenable médiocrement serré; et trois semaines après, seulement, on coupa le pédicule : l'extrémité du lambeau fut placée à la commissure externe de la paupière, etc. La cicatrisation ne tarda pas à être complète, et l'on put s'assurer alors que la paupière de nouvelle formation était douée de quelques mouvements communiqués, etc.

—

M. Dieffenbach a imaginé un procédé fort ingénieux et d'une heureuse application pratique, il le mit en usage en 1835, dans le service de M. Lisfranc, à la Pitié, sur un homme de 48 ans, pour effacer la difformité et conjurer les accidents qui menaçaient l'œil, et qui avaient commencé à se développer. Avec un très petit couteau, M. Dieffenbach commença par faire une incision semi-lunaire à la conjonctive le long du bord orbitaire inférieur; ceci étant fait, il saisit ce lambeau avec un petit crochet, il le souleva vers le bulbe oculaire; puis il fit partir deux incisions venant de l'angle interne et de l'angle externe de l'orbite jusqu'à l'os malaire, se réunissant là en forme de V. Ce lambeau fut disséqué et excisé en entier; puis il pratiqua une troisième incision allant horizontalement de l'angle externe de la solution de continuité jusqu'à la tempe;

puis une quatrième incision suivit la même direction que la branche externe du V, on disséqua et isola ce lambeau en conservant autant que possible une couche de tissu cellulaire; on le ramena là où avait existé l'ancienne paupière, en l'y maintenant par des points de suture convenablement placés; puis on recouvrit la plaie de la tempe par un pansement convenable.

Cette opération eut un plein succès.

—

M. Carron du Villards est parvenu par ce procédé, non seulement à restaurer une paupière mutilée, mais encore à la placer dans des conditions convenables pour porter un œil artificiel.

—

OPÉRATIONS DE BLÉPHAROPLASTIE. (Méthode indienne.)

Deuxième groupe. *Le bord libre des paupières est conservé avec une portion du cartilage tarse.*

M. Fricke pratiqua, le premier, à ce qu'il paraît, l'anaplastie de la paupière supérieure, le 11 mai 1829; ce genre d'opération paraît n'avoir été appliquée jusque là qu'à la paupière inférieure.

Hermann George Wagener, tonnelier de Lubeck, âgé de 63 ans, robuste et vigoureux, fut reçu à l'hôpital général de Hambourg, le 27 février 1829, pour y être traité d'une brûlure très considérable de la face et des membres supérieurs, etc.

La paupière supérieure gauche se trouve par suite totalement renversée en dehors ; il y avait à peine deux lignes d'espace entre le bord de la paupière et les sourcils. La destruction avait porté sur le muscle orbiculaire, et la cicatrice s'étendait jusqu'à la conjonctive. Cette membrane était renversée en dehors et formait une tumeur considérable d'un rouge foncé à travers cette ouverture, etc., etc. La blépharoplastie fut résolue.

Tout étant disposé, je fis, dit M. Fricke, avec un scalpel pointu, une incision médiocrement profonde dans le milieu du reste de la paupière supérieure, entre le bord de l'orbite et le bord de cette paupière ; cette incision commençait à environ deux ou trois lignes de distance de l'angle interne de l'œil, à une ligne et demie au dessus du bord de la paupière supérieure. Faisant alors écarter les bords de la plaie par un aide, je finis l'incision qui s'étendait en forme d'arc, à la distance indiquée du bord palpébral supérieur, en la conduisant depuis le point où je l'avais commencée jusqu'à environ deux lignes au delà de l'angle externe de l'œil. Cette incision ne divisait que la peau. Je séparai ensuite le tissu cellulaire et divisai les fibres musculaires dégénérées et contractées jusqu'à la conjonctive qui fut ainsi mise à découvert. L'incision étant achevée, les deux bords de la plaie s'écartèrent l'un de l'autre en laissant un intervalle de plusieurs lignes, et la paupière supérieure s'abaissa. Je m'occupai alors de tailler le lambeau de peau dont l'étendue et la direction furent déterminées préalablement sur la région

fronto-temporale. Le lambeau formé à côté de l'angle de l'œil, avait son bord externe dans la région temporale à la distance d'environ huit à dix lignes de la commissure externe ; son bord interne était peu éloigné du premier. Le sommet du lambeau était situé à la région frontale, à dix ou douze lignes au dessus du bord sus orbitaire, etc., etc.

Les bords de la plaie de la paupière ayant été écartés modérément, le lambeau de peau fut ramené sur la plaie et y fut appliqué, etc., etc.

Il y eut guérison.

M. Fricke continue ensuite ainsi :

« Nous avons dit que la paupière inférieure était également affectée d'un léger renversement. Une incision pratiquée à quelques lignes au-dessous du bord de cette paupière, s'étendant depuis l'angle interne de l'œil presque jusqu'à l'angle externe et qui divisait la peau et le tissu cellulaire, procura la guérison complète de cet ectropion. On plaça entre les bords de la plaie quelques fils de charpie enduits de baume d'Arcée. »

L'auteur nous apprend ensuite que la tache de la cornée qui avait fait après l'opération des progrès, s'est ensuite complètement dissipée, et que le malade se trouva complètement guéri le 16 juin, six semaines après la première opération sur la paupière supérieure.

—

En 1829, M. Jüngken publia un travail intitulé : *Jünßken's Lehre von dem augen operationem*, et dans lequel il rapporte deux cas d'opération de blépharoplastie qu'il avait tentés, mais qui n'eurent aucun heureux résultat ; dans le premier cas, il s'agit d'un jeune garçon scrofuleux, chez qui un érysipèle phlegmoneux avait détruit la peau de la paupière inférieure du côté droit et avait donné lieu à un renversement complet de cette partie.

La seconde opération a été faite sur un ouvrier qui, par suite de la piqûre d'un scorpion, avait eu la paupière inférieure et la joue gauche frappées de gangrène.

M. Jüngken décrit ainsi le procédé qu'il suivit : « Je circonscrivis par une incision toute la cicatrice » que j'enlevai avec soin, en élargissant la plaie de » manière à donner à la paupière une longueur suffi- » sante et à pouvoir la ramener facilement à sa place » naturelle. Pour plus de sûreté je traçai la figure de » la cicatrice à enlever sur un morceau de papier, avant » de l'attaquer. J'isolai ensuite un lambeau de peau » sur le côté de la joue pour la paupière inférieure, » et sur le front pour la supérieure. Ce lambeau dut » avoir exactement la même figure que la plaie ré- » sultant de l'enlèvement de la cicatrice, et resta fixé » aux parties environnantes par un pédicule étroit. Je » disséquai ensuite ce lambeau en ayant soin de con- » server autant de tissu cellulaire que possible. Le pédi- » cule dut être assez long pour permettre de retourner » le lambeau et de l'appliquer sur la plaie sans détruire » les connexions. J'étanchai le sang avec beaucoup de

» soin à l'aide de l'eau fraîche ; j'enlevai les portions
» de sang coagulé et alors j'adaptai le lambeau à la
» plaie, en ayant soin que les bords et les surfaces sai-
» gnantes de l'un et de l'autre se rencontrassent exac-
» tement. Quelques points de suture maintinrent le
» tout en place; quelques bandelettes de taffetas d'An-
» gleterre et un plumasseau de charpie soutenus par
» un bandage approprié, complétèrent l'appareil.

—

Le 28 avril 1835, M. Jobert pratiqua l'opération suivante dans un cas d'ectropion de la paupière supérieure, déjà traité par la cautérisation de la conjonctive et par l'incision de la peau palpébrale, mais inutilement; l'imminence d'une ophthalmie ulcéreuse engagea M. Jobert à substituer une nouvelle paupière à celle qui était si gravement malade, ou plutôt il se détermina à ajouter à la hauteur de la paupière naturelle par l'addition d'un lambeau anaplastique. Il l'emprunta à la joue : il commença par faire une incision horizontale sur la paupière affectée et dans le sens de sa longueur; ensuite il tailla sur la joue un lambeau allongé, ovalaire, large d'un demi-pouce, dont le pédicule était ménagé au niveau de la partie supérieure et externe de l'os malaire ; ce lambeau, limité par deux incisions latérales qui descendirent suivant la direction du muscle masséter, fut disséqué, et tourné de bas en haut et de dehors en dedans sur son pédicule pour être intercalé dans l'intervalle de l'incision préalablement faite à la paupière supérieure. Trois points de suture, un pansement simple un peu compressif; réu-

nion par première intention de la plaie de la joue; point d'accidents extraordinaires, et la guérison est complète en quinze jours. Sur la même malade M. Jobert pratiqua, du même côté, une restauration du sourcil, détruit en grande partie par une ulcération scrofuleuse, au moyen d'un lambeau pris à la tempe, et dont les cheveux remplacèrent parfaitement les poils du sourcil.

—

Le 27 mai 1835, M. Jobert pratiqua une nouvelle blépharoplastie, chez un jeune homme qui portait depuis son enfance un ectropion de la paupière inférieure droite; voici le procédé mis en usage : M. Jobert commença par réséquer une portion de la muqueuse palpébrale, puis incisa la bride fibreuse parallèlement au bord de la paupière inférieure à trois lignes au dessous de celui-ci; cette incision transversale avait à peu près huit lignes de long. Immédiatement après la section de cette bride, il y eut entre les lèvres de la plaie un écartement spontané tel, qu'il représentait une sorte de triangle à base tournée en dehors et à sommet dirigé en dedans; il s'écoula peu de sang après cette incision; un lambeau fut taillé en dehors de cette première section, au dessous de l'arcade zygomatique et au niveau de la partie inférieure de l'os de la pommette. Le lambeau est triangulaire; sa base regardant en dedans à quatre ou cinq lignes de hauteur, son sommet se termine par une pointe mousse. Le lambeau doublé d'une portion de tissu cellulaire sous-cutané et disséqué avec soin, jusqu'à quelques lignes en dehors

de la première incision, est tordu sur son pédicule de manière à ce que sa base et son sommet s'adaptent exactement aux parties correspondantes de la première plaie. On la maintient dans cette position à l'aide de deux points de suture placés vers le milieu de sa longueur, l'un en bas, l'autre en haut. On réunit avec une épingle les bords de la plaie résultant de la dissection du lambeau. Le 1er juin on coupa la base du pédicule, une artère d'un petit volume fournit une médiocre quantité de sang (quatre à cinq onces). Après plusieurs accidents, la mortification d'une très petite partie de pédicule, le malade fut guéri de sa difformité.

—

Le 13 mai 1835. M. Blandin pratiqua la blépharoplastie pour un cas d'ectropion de la paupière inférieure droite, lequel était le résultat de cicatrices difformes qui avaient succédé à une nécrose des lames superficielles de l'os molaire. Après avoir incisé dans toute sa longueur la cicatrice vicieuse et décollé l'adhérence de la paupière, M. Blandin tailla sur la partie antérieure de la tempe droite un lambeau dont la mesure avait été préalablement prise avec soin. Ce lambeau, à base inférieure, avait une longueur de deux pouces et demi, et une largeur de six lignes environ; il fut détaché jusqu'à sa base et appliqué, par torsion (circonduction), dans l'intervalle des lèvres, à la place résultant de l'incision de la cicatrice.

Aucun point de suture ne fut employé, des bande-

lettes agglutinatives suffirent pour maintenir le lambeau en place; la plaie de la tempe fut réunie également avec des bandelettes.

L'agglutination du lambeau était complète au bout du cinquième jour, etc., etc. Lorsque le malade fut présenté à l'Académie de médecine, la paupière était alors parfaitement relevée, etc., etc.

—

En 1836 (août), M. Blandin pratiqua la blépharoplastie pour un cas d'ectropion, suite de brûlure, et qui n'avait été qu'amélioré par le procédé de M. Adams. A l'aide de trois incisions, deux verticales et une horizontale, il tailla un lambeau sur la région antérieure de la tempe gauche, à la partie la plus voisine de l'angle externe de l'œil. Ce lambeau, à base inférieure, avait la forme d'un carré allongé, de dix à douze lignes de hauteur, sur six ou sept de largeur. Après l'avoir détaché jusqu'à sa base, il le renversa horizontalement par un mouvement de demi-torsion, et vint le mettre en contact avec le fond d'une incision aussi horizontale qu'il avait pratiquée dans toute l'étendue et dans toute la profondeur de la paupière inférieure, à deux lignes environ de son bord libre. Ensuite à l'aide de quatre points de suture, ce lambeau fut réuni de chaque côté aux bords de l'incision. La réunion était obtenue le troisième jour, et la guérison parfaite au bout de douze jours.

—

M. le professeur Gerdy exécuta aussi la blépharoplastie, suivant un procédé analogue aux précédents. Le succès couronna son essai, mais le fait n'a point été publié.

—

M. Velpeau a pratiqué deux fois la blépharoplastie par la méthode indienne. Chez le malade que j'ai opéré, dit-il, je crus devoir me conformer en tous points aux règles de l'anaplastie indienne : le lambeau que j'avais taillé sur le front fut renversé, tordu et abaissé comme l'arche d'un pont, sur la plaie de la paupière (c'était la supérieure).

Dans le second cas, j'empruntai le lambeau à la partie supérieure de la pommette, et je me rapprochai un peu du procédé de M. Fricke; mais il m'a semblé, ajoute-t-il, que ce procédé avait besoin d'être modifié.

Les règles que je poserais volontiers, à ce sujet, continue ce professeur, sont les suivantes :

1° Que, pour la paupière inférieure, le lambeau soit taillé vers la région temporale plutôt que sur la pommette, afin que sa racine et la plaie qu'il laisse, tendent par leur rétraction naturelle à entraîner la paupière par en haut plutôt que par en bas;

2° Que ce lambeau offre d'abord, au moins deux fois les dimensions qu'il doit conserver plus tard;

3° Qu'il soit fixé par des points nombreux de suture plutôt que par la simple compression;

4° Qu'il ait un pédicule aussi large et aussi épais que la disposition des parties pourra le permettre;

5° Enfin, qu'on en rapproche autant que possible le côté supérieur du bord libre de la paupière.

—

Chez un homme de vingt-sept ans, une pustule maligne détruisit la paupière inférieure jusqu'à deux lignes de son bord libre et la joue correspondante jusqu'au niveau de l'aile du nez. — Ectropion de la paupière inférieure. — Aile du nez et commissure labiale fortement deviées en dehors et en haut.

Le 17 janvier 1837, M. Robert fit une incision parallèle au bord libre de la paupière inférieure, et détacha celle-ci du bord de l'orbite. Il enleva toute la cicatrice par une incision demi-circulaire terminée aux deux extrémités de la première. Aussitôt l'aile du nez et la commissure labiale purent reprendre leur place. — Ayant taillé un papier de même forme que la plaie, mais ayant un quart de surface en plus, il l'appliqua sur la tempe, et tailla ici un lambeau, tout près de l'angle externe de l'œil, de manière que son bord convexe fut situé en haut. Le pédicule du lambeau, large de trois lignes, était au dessous et en dehors de l'angle externe des paupières. Par un mouvement demi-circulaire on l'amena dans la plaie, où il fut fixé par des points de suture entrecoupée. Compression légère.

L'angle interne du lambeau se gangréna dans l'étendue de deux lignes. Réunion du reste.

La plaie de la tempe fut pansée simplement.

A la pommette, le pédicule plissé horizontalement faisait une légère difformité, on le cerna par deux petites incisions semi-elliptiques, et on enleva la portion exubérante de la peau.

Le 5 avril, le malade fut présenté à l'Académie; il n'y avait plus de difformité.

La peau transplantée à la joue avait une coloration rosée, et quelques poils à sa surface.

—

M. Horner (1837) a fait connaître un cas de blépharoplastie pratiquée à l'hôpital de Philadelphie, sur un laboureur âgé de 42 ans, qui était atteint d'ectropion de la paupière inférieure droite par suite d'une brûlure à la joue. Ce malade a été opéré de la manière suivante :

1° Incision transversale de deux pouces d'étendue, au sommet de la joue, ou au niveau du bord palpébral renversé. Cette incision, de la forme d'une demi-lune, à convexité inférieure, est parallèle à la ligne ciliaire de la paupière malade ou au bord inférieur du muscle orbiculaire. On dissèque soigneusement la paupière dans toute son étendue, et l'on délivre le bord tarsien de ses adhérences avec l'os de la pommette;

2° Incision verticale descendante, d'un pouce de longueur, partant du milieu de l'incision précédente, et s'étendant obliquement en dehors, dans la direction de l'angle de la mâchoire;

3° Incision oblique ascendante, de la longueur d'un pouce, partant de l'extrémité inférieure de l'incision précédente et s'étendant obliquement de bas en haut, comme pour aller à la racine du nez.

Les deux dernières incisions ont par conséquent décrit un triangle dont le sommet est en bas. On dissèque exactement ce triangle du sommet à la base, et on le renverse de manière à former avec lui la nouvelle

paupière ; son sommet est appliqué et fixé avec une épingle vers l'angle externe de l'œil.

La plaie triangulaire restante de la joue a été réunie par le rapprochement parallèle de ses bords à l'aide d'une épingle. Toute difformité a été corrigée de la sorte et le malade parfaitement guéri dans l'espace de quinze jours.

—

Le 9 mars 1838, est entré à l'Hôtel-Dieu la nommée Simat, âgée de 20 ans. Chez elle la paupière supérieure a perdu son tégument externe, et même son muscle orbiculaire à la suite d'une inflammation vénimeuse terminée par la gangrène. M. Blandin propose à la malade de faire disparaître la difformité qui résulte de la dénudation de la paupière, et il a recours à la blépharoplastie. Ce chirurgien coupe son lambeau sur le front; ce lambeau ovale verticalement long d'un pouce et demi, large de neuf lignes environ, est disséqué jusqu'à son pédicule qui tient à la racine du nez; tourné sur lui-même il vient correspondre à la plaie de la paupière, et remplace la doublure cutanée qui lui manquait. Des points de suture assurent le contact des parties; le bord libre de la paupière garni de ses cils a été conservé. On ne réunit point la plaie du front qui se rétrécit d'elle-même de plus en plus; des accidents érysipélateux compliquèrent seuls l'opération, mais furent heureusement dissipés.

—

Le 15 septembre 1839, M. Blandin a fait une opération de blépharoplastie pour un ectropion de la

paupière inférieure droite ayant succédé à une pustule maligne. Une incision est pratiquée transversalement au dessous du bord de la paupière inférieure; dissection de manière à porter ce bord le plus haut possible, et à remettre le cartilage tarse dans sa position normale; écartement des lèvres de la plaie d'environ huit lignes; un lambeau est ensuite taillé verticalement dans la région temporale; son étendue est en rapport avec l'espace qu'il doit recouvrir. M. Blandin s'attache à lui donner une forme quadrilatère et non ovalaire, afin d'éviter la gangrène de son extrémité; il le fait ensuite basculer et le fixe à l'extrémité interne de la plaie au moyen de deux points de suture placés à chacun de ses angles.

Pour éviter le recroquevillement du lambeau que M. Blandin a souvent observé, il comprime doucement avec une compresse ou à l'aide de bandelettes agglutinatives.

—

Le 26 octobre 1839, M. Jobert pratiqua la blépharoplastie pour suppléer à une paupière inférieure qui fut excisée à l'occasion d'un cancer. La tumeur fut limitée en haut par une incision semi-elliptique, commençant à l'angle externe de l'œil et venant aboutir à deux ou trois lignes du point lacrymal inférieur qui resta intact; puis passant le bistouri entre la partie adhérente de la tumeur et la face externe du muscle orbiculaire sur lequel elle était appuyée, l'opérateur la sépara entièrement, etc. De cette façon toute la partie de la paupière occupée par la tumeur fut en-

levée; il fallut la remplacer. Pour cela M. Jobert tailla à la partie supérieure de la région malaire un lambeau représentant un triangle allongé, dont la base légèrement arrondie était en dehors, tandis que le sommet tronqué devant servir de pédicule au lambeau était situé à quatre lignes et un peu au dessous de l'angle externe de l'œil. L'incision supérieure, un peu plus prolongée, permit de faire exécuter avec plus de facilité la rotation du lambeau qui se fit de bas en haut et de dehors en dedans, etc. On appliqua ce lambeau sur la plaie, et on l'y maintint à l'aide de trois points de suture, un interne, deux inférieurs. La plaie de la région malaire fut réunie par quelques points de suture. On fit alors un pansement légèrement compressif pour soutenir la nouvelle paupière, dont le bord supérieur restait libre.

Une guérison complète suivit cette belle opération.

Elisabeth Lefèvre, âgée de 56 ans, fut opérée le 8 juillet 1840, par M. A. Bérard, d'un cancer de la joue droite. L'ablation de la tumeur, qui était fort considérable, laissa une plaie trop large pour qu'on pût en rapprocher les bords, et qui se couvrit d'une cicatrice, dont la rétraction amena la difformité dont nous allons parler.

Cette femme, sortie de l'hôpital après sa guérison, y rentra le 1er décembre dans l'état suivant :

Une cicatrice solide occupait la joue droite, dont elle ne laissait de libre que la partie antérieure et supérieure, s'approchant jusqu'au voisinage de l'angle externe de l'œil et attirant vers elle les parties voisines.

L'angle externe de l'œil était fortement abaissé et attiré en dehors, la paupière inférieure présentait un ectropion considérable, la conjonctive de la paupière supérieure se montrait aussi vers l'angle externe; entre les paupières, dont l'écartement était très limité, on voyait la conjonctive oculaire rouge et considérablement tuméfiée, un liquide purulent s'en écoulait continuellement.

En outre, la commissure droite des lèvres était un peu tirée en dehors, le lobule de l'oreille fortement attiré en avant, et les téguments de la partie latérale droite du cou tendus présentaient une bride verticale saillante. M. Bérard se proposa de remédier seulement à la difformité des paupières qui exposait à la perte de l'œil. L'opération fut pratiquée le 13 février 1841.

Une incision, commençant au niveau de l'angle externe de l'œil, à égale distance entre ce point et l'oreille, fut dirigée en avant et en bas sur la pommette jusqu'au dessous de la paupière inférieure. La lèvre supérieure de l'incision fut portée dans la direction de l'œil, de façon à rendre, autant que possible, aux paupières leur forme naturelle; il en résulta une plaie elliptique.

Alors M. Bérard tailla sur la tempe un lambeau destiné à remplir la plaie qu'il venait de produire. Le lambeau de même forme que la plaie, était dirigé verticalement, son pédicule était placé derrière l'angle postérieur de la première incision; après la dissection, il fut appliqué entre les lèvres de la plaie par un mouvement de rotation autour du pédicule, et, comme il n'avait aucune tendance à quitter sa position, on pansa

simplement à plat, sans employer de sutures. On appliqua sur le pédicule plusieurs doubles de diachylon pour le ramener au niveau de la peau.

Immédiatement après l'opération, la difformité était beaucoup diminuée.

Lorsqu'on leva le premier appareil, la réunion avait eu lieu, si ce n'est dans quelques points du pourtour qui se fermèrent bientôt après. La plaie résultant de la dissection du lambeau guérit rapidement, néanmoins il y resta une légère ulcération, et d'autres ulcérations semblables se formèrent à la surface de l'ancienne cicatrice; elles furent pansées avec de l'onguent de suie, puis avec de la pommade au précipité rouge, et se fermèrent lentement.

Peu de jours après l'opération l'écoulement purulent cessa; cependant la paupière inférieure était encore attirée en bas, et M. Bérard se proposait de pratiquer une nouvelle opération pour la relever complètement; mais avec le temps la difformité diminua tellement que l'opération projetée devint inutile.

La malade demanda sa sortie le 26 juin. A cette époque, il y avait encore un peu de difformité; mais la conjonctive avait repris son état naturel; la vision, presque abolie avant l'opération, s'était rétablie, et les larmes avaient complètement cessé de s'écouler hors des paupières.

BLÉPHAROPLASTIE (Méthode française).

Voici le fait de Ledran, consigné dans les *Mé-*

moires de l'Académie de chirurgie, tome I, page 440 (in-4°.).

Sur un œil éraillé, par M. Ledran.

Un jeune homme avait eu à l'âge de huit ans une fistule lacrymale dont on lui avait fait l'opération dans sa province. Cette opération n'avait pas été faite selon les règles de l'art; car les deux paupières qui, dans l'état naturel, se réunissent au grand angle de l'œil, étaient restées à cet angle écartées l'une de l'autre de six à sept lignes. Les larmes coulaient le long de la joue, et la paupière inférieure était renversée du côté du grand angle; aussi le point lacrymal qui est à cette paupière était resserré, et peut-être même que les deux points lacrymaux étaient inutiles.

Six ans après, une autre difformité se joignit à cette première, il se forma dans le tissu cellulaire qui est entre la conjonctive et la paupière inférieure, une tumeur dure qui s'accrut peu à peu, et qui, dans l'espace de trois ou quatre ans, devint grosse comme une olive. C'est dans cet état de choses que le jeune homme me fut amené au mois de juillet 1739; il avait alors dix-huit à dix-neuf ans. La tumeur, qui était dans l'épaisseur de la paupière, s'étendait depuis la moitié de cette paupière jusqu'au grand angle de l'œil, où elle paraissait confondue avec la caroncule; elle remplissait l'espace que l'écartement des paupières laissait entre elles; elle excédait un peu le rebord de la paupière qui, par là, s'était renversée beaucoup plus encore qu'elle ne l'était avant la naissance de cette tumeur. Le tout ensemble

faisait une difformité si grande, que le jeune homme n'osait presque se montrer.

Ma première attention fut d'emporter la tumeur qui était dans l'épaisseur de la paupière. Je préparai le malade par une saignée et par quelques jours de diète. Pour opérer, je le plaçai sur une chaise à dos, et je fis assujettir la tête par un aide chirurgien; alors j'accrochai la tumeur avec une airigne pour l'assujettir, et je la séparai de la conjonctive avec une lancette ronde bien tranchante et fixée dans sa châsse. Je la détachai ensuite de la paupière avec la même lancette, et je l'emportai, ne laissant qu'un peu de chair fongueuse, qui me paraissait être confondue avec la caroncule.

Cela ne saigna que quelques minutes, parce que je fis laver la plaie avec une légère eau alumineuse. Pendant les trois premiers jours, je fis pour tout pansement bassiner souvent l'œil avec de l'eau de guimauve et par la suite on l'humecta de même avec une légère eau de couperose. En dix ou douze jours la plaie fut entièrement guérie. Pendant ce temps, la paupière mise à son aise se releva et se resserra un peu par elle-même et la cicatrice qui se fit entre la conjonctive et cette paupière la resserra encore. Ainsi elle ne resta renversée que du côté du grand angle, depuis l'ancienne cicatrice jusqu'à quatre ou cinq lignes en deçà du point lacrymal. Ce renversement, comme on l'a dit, venait de la manière dont la première opération avait été faite. Quoique toute la difformité ne fût pas effacée, je fus deux mois sans y toucher, pour laisser raffermir la cicatrice.

Au bout de ce temps, je crus devoir achever ce que j'avais commencé. Mon intention était de couper le petit bord de l'une et de l'autre paupière, depuis les points lacrymaux jusque par delà l'ancienne cicatrice; d'enlever toute la cicatrice, et même le peu que j'avais laissé de chair fongueuse sur la caroncule qui est au grand angle; en un mot j'avais dessein de rendre saignant tout cet espace pour en procurer une prompte réunion par la suture.

Je fis asseoir le malade sur une chaise à dos placée au grand jour, la tête assujettie par un aide chirurgien.

Je pris et fixai avec une petite pincette le bord renversé de la paupière, et, commençant mon incision tout auprès du point lacrymal, je la continuai jusque sur le côté du nez, ne prenant tout au plus qu'une ligne ou deux de l'épaisseur des parties, j'en fis de même à la paupière supérieure.

Terminant l'incision sur le côté du nez, à l'endroit où finissait la première, j'enlevai de même toute la surface de l'espace qui était entre les deux incisions, et je fis par ce moyen une plaie triangulaire dont chaque face avait sept à huit lignes, depuis un angle jusqu'à l'autre.

Il fallait menager l'étoffe, et n'ôter pour ainsi dire que la superficie du tout; ainsi je devais être sûr de chaque coup de bistouri que je donnais, pour n'en couper ni trop ni trop peu. Cependant, dès que cela saignait un peu, une seule goutte de sang me cachait ce que je devais couper; alors j'interrompais l'opéra-

tion, j'appuyais légèrement sur la plaie un linge sec, et quand elle ne saignait plus, je continuais à couper. Ainsi l'opération ne fut pas promptement faite, mais le malade était patient et voulait guérir.

Dès que l'opération fut finie, j'approchai les lèvres de la plaie l'une de l'autre, et je les assujettis avec deux points de suture. J'en fis un à deux lignes environ des points lacrymaux, et l'autre entre ce premier point et l'angle de la plaie. Je plaçai au dessus et au dessous des points de suture, pour soutenir la peau, deux petits rouleaux de linge garnis d'emplâtre qui les attachait à la peau; ces rouleaux furent maintenus dans leur place avec plusieurs languettes de linge garnies d'emplâtre, qui faisaient une suture sèche.

Je fis coucher le malade sur le même côté, afin que, s'il était possible, les larmes s'écoulassent par le petit angle de l'œil, et qu'elles ne mouillassent point la plaie, etc., etc., etc.

Par ces deux opérations, la difformité a été corrigée, de manière qu'il faut y prendre garde avec attention pour en apercevoir les vestiges.

— Cette opération est évidemment un fait de blépharoplastie. L'ablation, par une dissection minutieuse de la couche de membrane cicatrice calleuse et indurée, fit de la partie interne de la paupière malade un véritable lambeau qui fut relevé et réuni ensuite par des points de suture à la partie la plus interne du bord de la paupière supérieure dans le point correspondant, après qu'on l'eut rafraîchi.

Le fait précédent est au moins autant une blépharo-

plastie que beaucoup d'autres opérations auxquelles on n'a point songé à refuser ce titre, entre autres celle de M. Carron du Villards.

—

M. Dieffenbach a imaginé le procédé suivant pour l'ectropion. Il excise l'angle externe des paupières au moyen de deux incisions qui forment un triangle dont la pointe s'étend sur la tempe, et dont la base est tournée en dedans; puis il fait une incision semi-lunaire au dessus du bord supérieur de l'orbite, et une autre à un pouce et demi au dessous de l'œil. Il sépare les lambeaux semi-lunaires des parties sous-jacentes, puis il réunit la plaie de l'angle externe des paupières et de la tempe.

M. Carron du Villards eut l'occasion de pratiquer la blépharoplastie sur une jeune personne affectée d'ectropion de la paupière inférieure droite, produite par la cicatrice qui résulta de l'application de la potasse caustique sur une petite pustule maligne développée à la partie externe de la paupière inférieure.

La malade assise sur une chaise, j'incisai, dit M. Carron du Villards, la commissure externe des paupières; saisissant alors avec une pince à larges mors les parties, je fis deux lambeaux : un supérieur assez petit, un inférieur plus ample, pour pouvoir ensuite y faire une déperdition de substance assez considérable pour que, quand la paupière serait détachée de la conjonctive, on pût la porter en dehors, et la ramener de cette manière au niveau transversal de l'œil.

La malade étant excessivement raisonnable, cette opération se trouva facilement exécutée. Avec deux ou trois points de suture entrecoupée et noués en rosette pour pouvoir les desserrer au besoin, je rapprochai les bords de la solution de continuité.

La cicatrisation fut prompte, et la malade entièrement guérie. (Année 1836.)

—

M. le professeur Velpeau, vient de faire connaître un autre procédé d'anaplastie de la paupière inférieure, qu'il a mis en usage une fois, et qui consiste « à tailler un lambeau triangulaire dont la pointe doit répondre tantôt au côté de la racine du nez, presque au devant du sac lacrymal, tantôt à l'apophyse orbitaire externe, suivant que l'ectropion est plus prononcé vers l'angle interne ou vers l'externe, tandis que la base reste adhérente sur la pommette ou au-dessous de l'orbite. On détache la pointe de ce lambeau, on le dissèque de haut en bas dans une partie de son étendue, puis plus largement du côté du visage que du côté de l'orbite, puis on en retranchera un peu plus ou un peu moins, et carément du côté de la pointe; on tire alors ce lambeau et on l'entraîne pour en aller recoudre le sommet tronqué, puis le bord inférieur, avec les parties dont il a été détaché. En agissant de la sorte, dit M. Velpeau, on relève d'une manière étonnante, en la relâchant, toute la paupière: il pense même qu'il conviendrait, dans quelques cas, de l'appliquer en même temps des deux côtés. »

APPENDICE.

ANAPLASTIE APPLIQUÉE AU TRAITEMENT DES PERFORATIONS DES CANAUX EXCRÉTEURS QU'ON RENCONTRE A LA FACE.

Une condition indispensable et dont l'oubli ferait échouer et rendrait irrationnelles toutes les tentatives qu'on pourrait faire dans le but d'obturer les fistules des canaux excréteurs, et qui viennent s'ouvrir sur les téguments, est le rétablissement préalable de la liberté des voies que les liquides sécrétés doivent parcourir, ou l'existence d'une route accidentelle qui en remplisse les usages d'une manière imparfaite sans doute, mais au moins exempte d'inconvénients sérieux : ainsi à la suite de l'opération des fistules du conduit de Sténon par l'ingénieux procédé de M. de Guise, on pourra très rationnellement songer à fermer l'ouverture cutanée par quelque procédé anaplastique, si l'on n'apu y parvenir autrement.

Dans les fistules du sac lacrymal, ces essais anaplastiques ne seront permis que tout autant que les larmes pourront arriver facilement dans les fosses nasales.

Dans les perforations des parois de la cavité buccale et qui laissent écouler la salive, une position convenable suffira pour détourner ce liquide de l'ouverture accidentelle et la prothèse anaplastique sera applicable. Voici les faits que j'ai pu réunir à sujet.

Restauration de la moitié du nez, de l'appareil lacrymal et de la moitié de la paupière inférieure, pratiquée par Delpech (1820).

Cette difformité congénitale était portée par un jeune mendiant âgé de 12 ans, qui avait tout le côté gauche de la face horriblement défiguré par une ouverture insolite de ce côté du nez. A la place de l'os carré du nez, de l'apophyse nasale de l'os maxillaire supérieur, et de l'os unguis, existait une large brèche qui laissait voir l'intérieur de la fosse nasale, et supérieurement une gouttière large et superficielle formée par un prolongement de la conjonctive qui, en ce point, se confondait avec la membrane muqueuse du nez; la partie inférieure interne de l'orbite était également dépourvue de parties osseuses. La partie interne de la paupière inférieure et la portion correspondante du cartilage tarse manquaient. La moitié externe de cette même paupière se laissait renverser par ce qui restait du muscle orbiculaire. Un stylet porté par le point lacrymal supérieur parcourait un canal court, mince, presque transparent, qui s'ouvrait à la surface de la gouttière rougeâtre, laquelle donnait l'idée du sac lacrymal et du canal nasal ouverts dans toute leur étendue; les larmes ne pouvant être absorbées coulaient constamment sur la face. Cependant la vue s'était maintenue en bon état.

Delpech conçut la possibilité de guérir une pareille difformité à l'aide d'un lambeau de tégument pris au front. L'opération fut pratiquée le 21 juin 1820. Le

chirurgien prit d'abord avec du papier le patron de la brèche qu'il fallait remplir, puis l'appliquant sur la partie moyenne du front, il traça avec de l'encre les incisions qu'il devait faire. Pendant que l'encre séchait il rafraîchit les bords de la brèche nasale; en dedans il nivela le tout par une coupe uniforme et verticale. De ce côté les parties avaient assez d'épaisseur pour se prêter à une réunion immédiate, mais de l'autre côté il n'en était pas de même, la peau et la membrane muqueuse embrassant immédiatement les parties osseuses sous-jacentes; aussi la perte de substance qu'il fit subir à cette espèce de rebord, ne fournit qu'une surface trop étroite; mais il obvia à cet inconvénient en dédoublant un peu les deux membranes, de manière à avoir une surface d'insertion plus large. Il comprit aussi qu'il lui serait impossible d'ajuster d'abord la partie la plus haute du lambeau, une fois renversé, avec la paupière inférieure et avec le point le plus élevé du bord interne de la brèche, à cause de la torsion qu'il fallait imprimer au lambeau; il résolut de faire une réunion avec les deux côtés de la brèche nasale, et de remettre à un autre moment la coaptation exacte du haut du lambeau avec les deux bords de la gouttière qui régnait à la partie supérieure.

Ensuite le lambeau fut taillé et séparé par ses trois côtés supérieurs, le quatrième côté qui répondait à la racine du nez, entre les deux sourcils, devant former le pédicule. Alors le lambeau fut renversé et tordu sur lui-même, il se trouva parfaitement conformé.

Delpech fit plusieurs points de suture entrecoupée,

et dans les endroits où l'un des bords, par son épaisseur, dépassait un peu le niveau des parties environnantes, il se servit de petits rouleaux de sparadrap pour le déprimer.

Les bords de la plaie du front furent rapprochés par des bandelettes et recouverts, ainsi que le revers du pédicule du lambeau, d'une couche mince d'amadou, ensuite de charpie et d'une compresse, le tout maintenu par quelques tours de bande; les sutures du nez furent laissées à nu, aussi bien que le lambeau: on les lava plusieurs fois par jour avec un petit pinceau trempé dans une décoction d'eau de guimauve.

Le deuxième jour, le lambeau était un peu engorgé. Le soir, comme il y avait un peu de réaction fébrile on fit pratiquer une saignée de deux palettes.

Le troisième jour, moins de fièvre, mais un peu d'embarras gastrique; limonade, eau de veau.

Le quatrième jour, le malade avait vomi plusieurs fois des matières muqueuses et amères, le lambeau et les sutures sont en fort bon état. — 75 centigrammes d'ipécacuanha; vomissements abondants; nuit plus calme.

Le cinquième jour, calme parfait; le lambeau a peu de rougeur et de tuméfaction. Les points de suture ne sont presque pas douloureux; leur suintement est plus copieux.

Le sixième jour, on découvrit la plaie du front et le pédicule du lambeau; les parties étaient en pleine suppuration. Les points de suture furent coupés et enle-

vés; les deux bords du lambeau se trouvèrent entièrement réunis.

Le huitième jour, la plupart des points de suture sont cicatrisés.

Le seizième jour, les cicatrices étaient solides, les parties y étaient dégorgées et recouvraient leur couleur naturelle; la face profonde du lambeau fournissait une suppuration abondante qui s'écoulait par le nez et que l'on faisait refluer vers l'œil par une légère compression; le bord inférieur que Delpech avait laissé à dessein un peu long se recourbait légèrement en dedans et arrondissait ainsi le point correspondant au contour de la narine; un stylet communiquait facilement entre la partie supérieure du lambeau et le globe de l'œil dans la fosse nasale.

A cette époque, Delpech opéra la section du pédicule de la manière suivante : il souleva les parties avec une pince à dissection, et les divisa avec les ciseaux nettement et suivant une ligne horizontale, répondant un peu au dessus de la partie naturelle du bord libre de la paupière inférieure; ce petit lambeau supérieur fut relevé vers le front; l'inférieur qui avait subi toute la torsion fut déroulé, légèrement avivé sur les bords latéraux et aminci sur son bord supérieur par l'excision d'une partie du tissu cellulaire. Les deux côtés de la gouttière, que le lambeau n'avait pu recouvrir jusque là, subirent également une légère excision qui s'étendait d'un côté jusqu'au bord libre de la demi-paupière inférieure, et de l'autre jusqu'au dessous de l'insertion des tendons du muscle orbiculaire dans la région du

grand angle de l'œil, immédiatement au dessous de l'extrémité interne de la paupière supérieure. Delpech fit de chaque côté deux points de suture, dont les plus élevés répondirent d'une part au bord libre de la demi-paupière inférieure, et d'autre part sous l'angle interne de la paupière supérieure; les deux autres étaient situés quatre lignes plus bas, près des limites de réunion obtenue de part et d'autre à la suite de la première opération; vis à vis l'intervalle de ces quatre points il en fut placé un cinquième qui comprenait à la fois les deux bords de la gouttière et le lambeau qui la recouvrait. Pour ce dernier point, une aiguille courbe fut plongée dans le milieu de la largeur de la demi-paupière, à une grande distance de son bord fraîchement entaillé; l'instrument glissa ensuite sous le lambeau sans l'intéresser, et vint ressortir à travers la peau de la racine du nez. Le but de cette anse de fil était de maintenir rapprochées les parties environnantes, et par là de rendre les premières sutures moins fatigantes pour les parties qu'elles devaient affronter.

A l'instant de sa séparation complète, le lambeau pâlit beaucoup, sans perdre néanmoins ni sa chaleur ni sa sensibilité.

Les dix-septième et dix-huitième jours, la réunion paraissait se faire de toutes parts. Les larmes ne se répandaient plus sur la joue; la paupière était maintenue relevée; elle recouvrait l'œil plus même qu'il ne le fallait, ce qui tenait à son engorgement; il s'y passait

des clignotements fréquents qui relevaient et la paupière et le lambean qui en faisait partie.

Le vingt-unième jour, les points de suture furent enlevés; l'adhérence était complète, excepté dans un très petit point de l'angle interne de l'œil et par lequel s'écoulaient quelquefois des larmes. On laissa le malade en cet état pendant les mois de juin et de juillet. Pendant ce temps, le bord supérieur du lambeau qui dépassait un peu le niveau du bord libre de la demi-paupière inférieure s'arrondit en se renversant vers le globe de l'œil, ce qui régularisa le contour de la paupière. La plaie du front était cicatrisée depuis longtemps.

Le 3 août, on rafraîchit légèrement les deux côtés du petit point dans lequel la réunion immédiate n'avait pas réussi, et qui répondait sous la caroncule, puis on y fit un point de suture; le 18 août le fil fut supprimé et la restauration était complète.

—

M. Dieffenbach, dans un cas de fistule lacrymale, qui n'avait pu se fermer quoique le canal eût été débouché, songea, après six ans à dater de l'opération de la fistule, que l'on pourrait en obtenir la guérison par la méthode anaplastique; après avoir laissé à demeure, pendant six semaines, un gros fil de plomb dans le canal nasal, il retira celui-ci, et puis il fit en dedans de la fistule et sur le côté du nez deux incisions semi-elliptiques non réunies ni en haut ni en bas; il rafraîchit le contour de l'ouverture; puis il entraîna le lambeau

en dehors, mit son bord postérieur ou externe en contact avec le bord externe de l'ouverture et l'y fixa avec une épingle fine. La réunion se fit, et la guérison, quoique traversée par plusieurs accidents, érysipèle, etc., fut complète et solide.

Le lambeau que M. Dieffenbach avait laissé adhérer en haut et en bas, se trouva nourri abondamment et surtout par son pédicule inférieur; et s'il ne coupa point le supérieur, ce fut surtout, dit-il, pour le maintenir dans un état de tension convenable.

M. Dieffenbach dit avoir réussi plusieurs fois dans des circonstances semblables.

Le chirurgien prussien a vraiment un bonheur que ne sauraient espérer les chirurgiens français.

Gazette médicale. 1836, 16 juillet. — *Coup de feu à la face, perforation du plancher de la bouche. autoplastie*; par M. Nichet. (Ce fait s'applique plutôt à la région sus-hyoïdienne qu'à la face.)

Un homme de 25 ans s'était tiré un coup de pistolet sous la mâchoire; la balle traversant la paroi inférieure de la bouche et la voûte palatine, était venue sortir par la fosse nasale droite. Il y eut guérison; mais il resta derrière le menton une perforation triangulaire d'environ un pouce carré, dont le côté antérieur était constitué par la peau adhérente à l'os maxillaire (qui avait été fracturé) et retournée du côté de la bouche. Il en résultait que les poils irritaient la face inférieure de la langue et que la salive s'écoulant continuellement, il y avait trouble de la digestion, amai-

grissement, etc., etc. M. Nichet disséqua cette peau placée en avant de l'ouverture et retournée vers la face postérieure du maxillaire inférieur; il la circonscrivit par deux incisions latérales, la détacha de l'os, et en forma un lambeau rectangulaire qui restait adhérent par sa partie supérieure. Les bords latéraux et postérieurs de la fistule furent avivés et réunis par sept points de suture à ce lambeau. Il y eut guérison complète, c'est à dire que la difficulté de la prononciation diminua beaucoup, et que la salive ne s'écoula plus au dehors. (L'opération fut faite dix-huit mois après l'accident.)

M. Nichet fait observer que la difficulté principale était d'empêcher l'écoulement de la salive après l'opération; pour cela, avant de la pratiquer, il essaya d'abord si l'on ne pourrait pas empêcher cet écoulement en plaçant une éponge par la bouche dans le trajet; ce moyen ne réussit pas, il eut recours à la position exactement horizontale de la tête, qui devait faciliter l'écoulement du liquide vers l'arrière-bouche. Ce moyen réussit, et il l'employa en effet après l'opération.

MÉTHODE DE CELSE.	MÉTHODE INDIENNE. PREMIER GROUPE. *La paupière est détruite dans toute son épaisseur, le bord libre compris.*	MÉTHODE INDIENNE. DEUXIÈME GROUPE. *La paupière n'est pas détruite dans toute son épaisseur, ordinairement la peau seule manque.*	MÉTHODE FRANÇAISE.
Malvani. . . . . 1829.	Dzondi. . . . . 1818.	Fricke. . . . . 1829.	Ledran, vers le milieu du 18e siècle.
Dzondi	Ammon. . . . . 1835.	Jüngken. . . . . 1829.	Dieffenbach, plusieurs.
T. Warthon Jones . . . . . 1836.	Idem.	Idem.	Carron du Villards . . . . . 1836.
Idem. . . . . 1836.	Dieffenbach.	Jobert . . . . . 1835.	
A. Bérard. . . . . 1837.	Eckstrom.	Idem. . . . . 1835.	
Sanson aîné.	Blasius	Blandin. . . . . 1835.	
Velpeau. . . . . 1838.	Jobert . . . . . 1835.	Gerdy.	
	Dieffenbach. 1835	Velpeau.	
	Idem.	Idem.	
		Robert. . . . . 1837.	
		Horner. . . . . 1837.	
		Blandin. . . . . 1838.	
		Idem. . . . . 1839.	
		Jobert. . . . . 1839.	
		A. Bérard. . . . . 1841.	
Succès. 7. Insuccès. 0.	8 Succès. 1 Insuccès.	14 Succès. 2 Insuccès.	Succès. Plus de 3. Insuccès. 0.

Résumé.

On voit par ce tableau que la blépharoplastie n'a été pratiquée que suivant trois méthodes, personne n'a tenté l'emploi de la méthode italienne.
La méthode de Celse fut mise en usage sept fois, par six chirurgiens différents.
La méthode française fut employée trois fois par trois opérateurs.

La méthode indienne est celle qui l'a été, on peut dire, généralement : { neuf fois, sept chirurgiens différents ont eu à refaire les paupières de toutes pièces. { quinze fois, onze opérateurs n'ont eu à suppléer qu'à la perte de la peau.

C'est généralement la nécessité qui a déterminé le choix qu'on a fait, dans la plupart des cas, de cette dernière méthode. Elle seule pourrait, dans presque tous, faire ce qu'on n'aurait pas pu obtenir par les autres.

ANAPLASTIE APPLIQUÉE AU TRAITEMENT DES PERFORATIONS DES CANAUX EXCRÉTEURS QUE L'ON TROUVE A LA FACE.

Delpech. . . . . 1820.
Dieffenbach . . . . . .
Nichet . . . . . 1830.

Succès. 3. Insuccès. 0.

Résumé.

La méthode indienne a, dans les trois cas, été employée par les chirurgiens, et ces trois cas sont autant de succès.

Considérations générales sur la blépharoplastie.

« La restauration des paupières, détruites dans une » plus ou moins grande étendue, doit être plus sou- » vent nécessaire, a dit Graefe, que celle des lèvres et » des joues, et cela s'applique plus particulièrement, » ajoute-t-il, au manque de la paupière inférieure. » Lorsqu'elle a été détruite d'une manière quelcon- » que, il en résulte nécessairement la perte de l'œil, » parce que l'écoulement des larmes, qui n'est plus » empêché, produit la sécheresse de la conjonctive, et » cette sécheresse à son tour amène bientôt une in- » flammation de mauvaise nature et une suppuration » destructive. »

Sans aller aussi loin que le chirurgien prussien, on n'est pas moins forcé de reconnaître que la destruction d'une portion des paupières, ou du moins que l'impossibilité où se trouve, soit l'une soit l'autre, de recouvrir suffisamment l'œil, ne s'accompagne d'accidents dont la persistance compromet parfois l'existence de l'organe, et en trouble, dans tous les cas, les fonctions d'une manière très notable. En second lieu, le renversement des paupières, ou la destruction d'une partie de leur étendue, s'accompagne d'une difformité dont on doit tenir compte jusqu'à un certain point.

Les chirurgiens se sont beaucoup occupés d'obvier à ces inconvénients et de parer à ces dangers. L'histoire chirurgicale de la lagophthalmie remonte jusqu'aux premiers temps de la médecine.

Le premier mode de traitement qui fut mis en

usage consista dans de simples incisions pratiquées au delà du bord libre de l'une ou de l'autre paupière.

Celse (commencement du premier siècle de l'ère chrétienne), Albucasis (dernière moitié du onzième siècle), Fabrice d'Aquapendente (dernière moitié du seizième siècle) n'en connurent pas d'autres. Les deux derniers et leurs contemporains, ainsi que leurs successeurs, les mirent souvent en usage, et tous leurs efforts tendirent à exciter dans la plaie qu'ils avaient faite, la production de bourgeons charnus qui devaient en se cicatrisant former là une substance nouvelle, laquelle écartant les bords de la peau permettait ainsi aux paupières de recouvrir l'œil. Les modernes, ayant étudié avec le plus grand soin les phénomènes de la formation des cicatrices, furent frappés surtout de leur force de rétractilité ; cette propriété leur parut y persister indéfiniment et déjouer ainsi tous les efforts que l'on pouvait faire pour s'y opposer; on alla même plus loin et on la crut capable de porter le renversement des parties encore plus loin qu'il n'avait lieu dans le principe. C'est là du reste la marche ordinaire de l'esprit humain, lorsqu'une vérité le frappe, il en pousse les conséquences non seulement au delà de la réalité, mais quelquefois même au delà du possible. (Il est bien entendu qu'il ne s'est agi ici que de simples incisions, sans aucune perte de substance, et dont la marche n'a été entravée par aucun accident particulier, qui en aurait pu modifier les conditions et amener dès lors des résultats spéciaux.)

Les simples incisions, dans le but de permettre aux

parties rétractées de revenir à leur position naturelle, furent dès lors abandonnées.

Néanmoins, un homme, dont la rare sagacité a pu surtout être appréciée par les élèves qui eurent l'avantage d'être attachés à son service, à l'hôpital de la Pitié, et à la mémoire duquel je suis heureux de pouvoir, à ce titre, rendre un faible hommage, Béclard nous disait, en 1825 : « Lorsque dans l'ectropion (dé-
» pendant d'une perte de substance à la peau), le
» renversement de la paupière est peu considérable,
» si la perte de substance que l'on pratique à la con-
» jonctive par l'excision n'est pas suffisante, alors on
» fait sur la peau des incisions, dont *la cicatrice donne*
» *toujours une légère étendue de plus à la peau, en*
» *sorte qu'en pratiquant plusieurs incisions, on*
» *parvient à augmenter l'étendue de cette partie.* »

Dans l'observation de M. Fricke, de Hambourg, nous avons vu que ce chirurgien eut à se louer de s'être borné à l'emploi de cette méthode pour la paupière inférieure de son malade.

M. Dzondi en a aussi obtenu d'heureux résultats ; il commence aussi par faire, pendant quelque temps, des frictions sur les parties, de manière à relâcher le tissu des cicatrices; il fait alors une incision horizontale qui divise celles-ci dans toute leur profondeur jusqu'au tissu cellulaire ; il panse d'abord la plaie simplement ; après quelques jours, il fait usage d'un onguent composé de basilicum et de pommade de cantharides. Les bourgeons charnus acquièrent un grand développement; et, quand ceux-ci sont devenus fermes et con-

sistants, qu'ils dépassent le niveau de la peau d'une ligne ou d'une ligne et demie, et qu'ils s'opposent au rapprochement de la division, il cesse les applications excitantes et laisse la cicatrisation s'opérer.

M. Malvani a fait connaître un cas du même genre (*Journal de Médecine*, juillet 1829.)

Nous pensons que de ces faits on doit conclure que dans les renversements peu considérables des paupières on peut se borner à la méthode des simples incisions parallèles à leurs bords libres, et qu'on en obtiendra des résultats satisfaisants. D'ailleurs, cette méthode peut toujours être employée d'abord ; on sera toujours à temps d'en mettre en usage une plus efficace, s'il y a lieu.

MÉTHODE DE CELSE.

Nous rapportons à la méthode de Celse le procédé que suivirent M. T. Warthon Jones (1836), M. Bérard jeune (1837) et M. le professeur Velpeau (1838).

En effet, de ces trois chirurgiens, l'un M. Warthon Jones se borne à faire des incisions qui circonscrivent une portion de la peau, qu'il ne veut pas que l'on détache des parties sous-jacentes ; il se borne à couper sur les côtés les brides qui peuvent la retenir, et trouve ainsi la facilité d'abaisser la paupière en entraînant cette portion de tégument; il réunit ensuite la plaie anguleuse qu'il a laissée à découvert, de telle sorte que cette portion de peau ne peut plus remonter à sa place. Cet ingénieux procédé, que M. Velpeau avait conçu dès 1834, et qu'il mit plus tard en usage, l'avait été égale-

ment par M. Bérard quelque temps auparavant ; mais ces deux chirurgiens trouvèrent nécessaire de détacher le lambeau des parties sous-jacentes pour le pouvoir entraîner plus facilement et plus loin. Cette circonstance ne doit pas nous faire rapporter cette dernière manière d'agir à la méthode française des décollements, car le caractère propre de celle-ci est d'opérer le décollement des lambeaux eux-mêmes qu'on doit réunir ensuite, et qui sont constitués essentiellement par les parties qui ont subi la perte de substance, ou qui sont trop courtes pour remplir leurs usages naturels.

MÉTHODE INDIENNE.

La méthode indienne, avec plusieurs de ses variétés relativement au degré de torsion du pédicule du lambeau, est celle qu'on emploie le plus généralement ; elle semble chargée de faire, pour suppléer à ce qui manque, ce que les autres méthodes ne sauraient effectuer.

MÉTHODE FRANÇAISE.

Le procédé que suivit Ledran doit évidemment être rattaché à la méthode française.

M. Carron du Villards, dans l'opération qu'il pratiqua en 1836, suivit un procédé qui me semble devoir être rattaché à la même méthode ; car il forma, en soulevant les parties et les disséquant, deux petits lambeaux dont il excisa une portion, et les réunit ensuite au moyen de points de suture.

L'étude de ces deux faits indique suffisamment que les indications avaient été parfaitement saisies, et qu'il serait convenable de se comporter de la même façon dans des cas semblables ou analogues.

Personne n'a songé à appliquer la méthode italienne à la blépharoplastie.

Tout ceci dit assez que nous acceptons les trois premières, et que chacune doit trouver ses applications spéciales, qui ressortent des faits que nous avons rapportés. Aucun chirurgien judicieux n'ira exciser une paupière dans toute son épaisseur, quand la peau seule aura été détruite. Il s'attachera surtout avec le plus grand soin à conserver ce qui peut rester de son bord libre, ou du cartilage tarse, à moins que quelqu'une de ses portions soit frappée de mort ou se trouve à nu depuis un certain temps. Celse avait déjà recommandé cette dernière excision, au sujet des oreilles et du nez. L'on doit également, comme l'a fait M. Dieffenbach, conserver avec le plus grand soin ce qui reste de conjonctive saine, afin de la réunir avec le lambeau qui vient occuper la place des autres éléments de la paupière.

—

Les paupières offrent dans quelques cas un développement si imparfait, ou une disposition acquise telle, que l'œil ne peut être complètement recouvert et se trouve ainsi exposé à une foule d'accidents qui finissent généralement par lui devenir funestes. Les anciens donnaient à cet état le nom de *lagophthalmos*, lorsqu'il

dépendait de la paupière supérieure, et celui d'*ectropion*, lorsqu'il dépendait de l'inférieure. Ce dernier nom est exclusivement réservé aujourd'hui au renversement en dehors et accidentel des voiles protecteurs de l'œil.

Des lésions traumatiques de tous genres peuvent conduire à la nécessité des opérations blépharoplastiques; les plaies d'armes à feu, les plaies contuses en général, celles qu'ont produites des instruments tranchants; la cautérisation soit actuelle, soit potentielle dont le chirurgien s'est vu dans la nécessité de faire usage; les brûlures accidentelles, doivent être placées au premier rang. Viennent ensuite les différentes espèces d'altérations organiques qui ont nécessité ou produit des destructions plus ou moins considérables, telles que les affections cancéreuses, les ulcérations syphilitiques, les dartres rongeantes, le charbon, la pustule maligne, la gangrène en général, les érysipèles phlegmoneux, etc.

L'opération une fois jugée nécessaire, quelle est la méthode et quel est le procédé dont on doit faire usage?

Relativement aux méthodes, il en est trois dont on a fait usage et qui doivent trouver chacune leur application dans des cas particuliers; mais considérées sous un point de vue tout à fait général, la méthode de Celse serait sans contredit préférable; malheureusement elle n'est applicable qu'au cas où le défaut (curtum) est peu considérable et lorsqu'il reste une certaine étendue de peau vers le bord libre des paupières, ou bien

lorsqu'il est possible de disséquer et d'isoler les cicatrices ou une portion de celles-ci d'avec les parties sous-jacentes, et qu'on peut ensuite rapprocher et de faire adhérer ensemble les bords de la plaie qui reste à découvert.

La méthode française me semble devoir occuper le second rang ; mais elle n'est encore applicable qu'à un bien petit nombre de cas particuliers : il est même impossible d'en généraliser les conditions spéciales, et je ne puis faire autre chose que de renvoyer aux faits qui se trouvent rangés sous ce chef.

La méthode indienne a été si souvent mise en usage, que nous avons pu diviser en deux groupes les cas où on l'a employée :

En effet on peut, par son moyen, remplacer non seulement une portion de la peau des paupières, mais encore remplacer, jusqu'à un certain point, une paupière détruite dans toute son épaisseur et dont il ne reste plus de bord libre.

D'une autre part, suivant que le lambeau est appliqué sur le lieu même où le défaut existe, ou bien qu'il est transporté au delà et sur la plaie élargie que l'on vient de faire pour faciliter le retour de la paupière à sa position normale, ainsi que l'ont pratiqué MM. Blandin, Jobert et Bérard jeune, on peut qualifier cette méthode de *directe* dans le premier cas, et d'*indirecte* dans le second.

L'étendue que l'on donnera au lambeau doit dépasser d'un quart, dans toutes les dimensions, la largeur de la perte de substance à combler, car il importe essen-

tiellement ici de n'exercer aucun effort de traction. Autant que possible, les angles en seront tronqués ou arrondis, car on observe communément la mortification de ceux qui sont aigus. La base du lambeau sera aussi large que possible, la nutrition s'y fera d'autant plus facilement, et l'engouement y sera moins à craindre. Eu égard au degré de torsion qu'on devra lui faire éprouver, la largeur de cette base sera en raison inverse d'elle. En effet, plus cette torsion devra être grande, moins la largeur du pédicule pourra être considérable, circonstance fâcheuse, car cette torsion elle-même apportera de la gêne au courant circulatoire qui doit le traverser. Là se trouveront donc réunies deux conditions défavorables à l'entretien de la vie.

La couche de tissu cellulaire qui double le lambeau, devra avoir une assez grande épaisseur, car les vaisseaux qui alimentent celui-ci se trouvent souvent, à la face, placés à une certaine profondeur. Cette nécessité est une circonstance assez défavorable, car la rétraction consécutive d'un lambeau est en raison directe de l'épaisseur de la couche qui le double, et puis cette épaisseur lui donne toujours quelque chose de difforme.

D'une manière générale, on peut dire que le nombre des points de suture dont on fera usage, peut et doit être moins grand dans la blépharoplastie que dans les autres opérations anpalastiques de la face. Il suffit en effet, ici, de maintenir les parties dans un simple contact, et si l'on a donné au lambeau l'étendue suffisante, il n'y a aucun effort de traction à exercer, un simple pansement contentif, un peu plus ou un peu

moins serré, suffit ensuite pour maintenir les parties en place; ainsi donc deux, trois ou quatre points de suture, qu'on a soin de placer un à chaque angle, et, s'il le faut, un autre vers le milieu de la longueur des bords, le fixeront suffisamment. On trouve dans cette manière d'agir l'avantage d'éviter autant que possible le développement de l'inflammation érysipélateuse si commune à la suite de cette opération.

La rétraction consécutive, ou le recroquevillement du lambeau anaplastique des paupières, se trouve ici en quelque sorte abandonné à toute sa puissance.

En effet, dans l'application *directe* de la méthode indienne, le côté du lambeau qui vient former le bord libre de la nouvelle paupière, ne se trouve nullement retenu, et dans l'application *indirecte* de la méthode, on conçoit avec quelle facilité la peau de la paupière normale, et à laquelle on avait rendu la facilité de remonter à sa place, doit être entraînée lorsque le lambeau se raccourcit; aussi convient-il d'insister encore sur la nécessité de donner à ce lambeau une étendue proportionnellement fort grande.

C'est à cette occasion que M. Jobert conseille de couper une partie de l'épaisseur du lambeau, de l'ébarber en quelque sorte, à sa surface, dans les cas où, comme cela arrive assez fréquemment, il vient à se boursoufler et constitue une véritable difformité. M. Jobert n'a jamais vu survenir d'accidents à la suite decette petite opération qui peut être utile dans plusieurs circonstances, dans les cas, entre autres, où le

lambeau est couvert de poils qu'on ne veut point conserver.

C'est ici le lieu de dire, que l'on peut espérer néanmoins de voir tomber spontanément, comme on l'a observé les poils dont les lambeaux transplantés sont recouverts. M. le professeur Serre (de Montpellier) dit à cette occasion : « Nous avons vu un » malade chezlequel, quelque temps après la section » du pédicule, il y a eu une chute bien manifeste des » poils qui le recouvraient, chez d'autres il fallait les » couper de temps en temps. »

Mais si la présence des poils dans les points où il n'en vient pas naturellement, est une difformité qu'on a songé à faire disparaître, leur absence dans les lieux qui les possèdent normalement constitue une autre difformité qu'on s'est efforcé quelquefois d'éviter ou de faire disparaître également.

Beck et Schwœrer, ayant à restaurer des paupières supérieures, ont pris leur lambeau à la peau du front, au dessus du sourcil, en ayant soin de transporter avec ce lambeau une rangée des poils du sourcil, lesquels sont venus ainsi constituer les cils de la nouvelle paupière. (Blasius, t. II, p. 30.)

M. Jobert eut l'heureuse idée dans un cas de plaie avec perte de substance du sourcil, d'emprunter son lambeau au cuir chevelu, de telle sorte que des cheveux vinrent former l'arc pileux qui garnit l'arcade sus orbitaire.

Ce n'est pas tout encore : quelques chirurgiens ne se sont pas contentés de ces détails minutieux de l'o-

pération anaplastique ; Dzondi, Dieffenbach, Wiesemann, ont *planté* sur le bord des nouvelles paupières qu'ils avaient fabriquées, des poils qui, disent-ils, ont continué de vivre. Ces messieurs ont trouvé en France plus d'incrédules que d'imitateurs.

Des accidents qui peuvent compliquer la blépharoplastie, l'érysipèle de la face et celui du cuir chevelu, qui en est souvent la suite dans ces cas, est sans contredit le plus commun. Sous ce rapport, la blépharoplastie, considérée comparativement aux deux autres anaplasties dont nous avons eu à nous occuper, offre une différence remarquable : ici c'est un accident fort commun ; là, au contraire, il est fort rare ; ajoutons seulement qu'on l'observe assez souvent aussi à la suite de la rhinoplastie. L'ophthalmie dans toutes ses variétés et toutes ses formes, est bien certainement un des phénomènes morbides qui peuvent se développer; néanmoins il faut croire, ce qui nous étonne beaucoup, qu'elle n'a pas la fréquence, ni l'importance, ni la gravité qu'on est porté à supposer, puisque beaucoup d'opérateurs n'en ont pas parlé, et que nous voyons à la fin de presque toutes les opérations blépharoplastiques ces mots : Le malade a été parfaitement guéri. Quoique je n'attache pas à cette formule l'idée de tout le bien qu'elle semble exprimer, on n'en saurait pas moins reconnaître qu'il ne s'est pas généralement développé d'accidents graves, dont plusieurs eussent dû faire perdre ou compromettre gravement l'organe de la vision.

Indépendamment de l'avantage que l'on trouve à

rendre à l'œil un organe si important de protection, il paraît, d'après le fait de M. Fricke, que des taches de la cornée, qui semblaient avoir dû leur développement à l'action incessante de l'air et de la lumière, se sont dissipées lorsque l'organe a été soustrait à l'action de ces agents extérieurs, ce qui se conçoit fort bien.

Si la gangrène d'une partie ou de la totalité du lambeau a plus souvent été observée à la suite de l'anaplastie des paupières que de celle des lèvres ou des joues, cet accident n'a rien qui soit particulier à la blépharoplastie; mais cela tient à la méthode que les circonstances forcent le chirurgien à mettre en usage. Le lambeau pédiculé est, de beaucoup, celui que la mortification frappe le plus souvent.

PREMIÈRE NOTE.

Quelques personnes ont sans doute été surprises de ne point trouver indiquées, dans cette thèse, les opérations d'anaplastie faciale, pratiquées par un chirurgien espagnol distingué, M. Hysern, et qui ont été communiquées à M. le professeur Velpeau. Voici les raisons qui m'ont déterminé à n'en point parler. M. Hysern, dans une communication toute personnelle, a fait connaître à M. Velpeau deux cas de blépharoplastie; j'ai cherché partout le travail de M. Hysern, il m'a été impossible de le trouver.

Deux fois la cheilo-génoplastie a été pratiquée par M. Hysern, et là, nulle description encore, du manuel opératoire; si j'eusse été assez imprudent pour mettre en avant des faits sur lesquels je n'avais aucun autre détail, l'argumentation m'eût accusé sans doute d'une légèreté blâmable, lorsque surtout ces faits ne sont probablement que la répétition de ce qui s'est fait partout depuis quinze ans.

DEUXIÈME NOTE.

Depuis la fin du concours, qui vient de me désigner pour remplir l'une des deux chaires identiques vacantes dans la faculté de médecine de Strasbourg, M. le professeur Velpeau m'a appris qu'il possédait le travail de M. Hysern, qui lui en avait fait hommage, et il a bien voulu me le prêter. J'en vais donner un extrait sommaire; les lecteurs ne seront moins surpris que moi en y voyant entre autres détails intéressants, la description bien circonstanciée du procédé suivi par M. de Argumosa, en 1832, et qui est exactement celui que M. Dieffenbach créa extemporanément en 1835 dans le cas où il pratiqua une blépharoplastie dans le service de M. Lisfranc à l'hôpital de la Pitié.

M. Hysern rapporte qu'en 1829, le docteur Estevan Crous, professeur au collège royal de médecine et de chirurgie de Barcelone, lui présenta un jeune homme de 20 ans, sur lequel la destruction et la rétraction de la partie externe des deux paupières de l'œil gauche avait été suivie d'une inflammation rebelle, etc. Il conçut alors la possibilité de refaire les portions qui manquaient au moyen de la peau des parties voisines. Le chirurgien espagnol dit qu'à cette occasion il consulta les auteurs nationaux et étrangers ainsi que les ouvrages périodiques, et qu'il n'y trouva aucun fait, aucune observation qui pût guider dans l'opération qu'il méditait, la seule analogie le détermina à la proposer et à l'exécuter.

Différentes incisions, la dissection du lambeau dessiné auparavant sur la tempe, l'excision des cicatrices et du bord de la portion restante de la paupière, enfin l'application de neuf points de suture entrecoupée? (ou entortillée) constituèrent les bases de l'opération.

En 1832, M. Hysern fut consulté pour une fongus cancéreux de

la paupière inférieure; après avoir examiné quelle perte de substance devait résulter de l'ablation du mal, laquelle devait enlever la moitié interne de la paupière inférieure et exposer l'œil à une inflammation permanente et destructive, et s'accompagner de l'écoulement continuel des larmes, et sachant, dit-il, par une triste expérience que les affections cancéreuses cutanées se reproduisent avec facilité sur les parties qui se trouvent en contact avec une humeur irritante, il sentit la nécessité de restaurer la perte de substance par une opération semblable à celle qu'il avait si heureusement exécutée en 1829. Mais comme il s'agissait ici de remplacer la moitié interne de la paupière au lieu de l'externe, il trouva préférable de prendre un lambeau de peau de grandeur convenable sur la fosse canine en tordant son pédicule et l'appliquant ensuite comme dans la restauration du nez.

Le professeur de chirurgie (Sr. D. Diègo de Argumosa) d'ailleurs disposé à approuver mon projet, m'observa, dit M. Hysern, qu'attendu la grande mobilité de la peau de la tempe, il jugeait qu'on pourrait exécuter cette autre opération; faire une incision quasi-horizontale partant de l'angle externe de l'œil jusqu'à la même tempe, et d'une longueur égale à la distance qui séparait ce qui restait de la paupière jusqu'à l'angle interne de l'œil, et une autre oblique menée de l'extrémité externe de la première, disséquer le lambeau et le transporter en même temps que la moitié interne de l'œil, fixer enfin le tout par les points de suture nécessaires. Ce procédé (1832), que M. Hysern appelle procédé d'adduction ou d'approchement simple, est exactement la méthode d'inclinaison que M. Diffenbach mit en usage à la Pitié en 1835.

M. Hysern jugea aussitôt cette méthode de blépharoplastie préférable dans le cas auquel il avait affaire. Il aida M. Argumosa dans l'exécution de son opération, et l'issue couronna leurs espérances.

Enfin, en 1833, M. Hysern pratiqua la *blépharoplastie temporo-faciale* pour réparer la perte de substance qu'avait nécessitée l'ablation d'une tumeur érectile qui occupait toute la paupière inférieure. Le résultat de l'opération fut heureux.

C'est à l'occasion de ces faits que M. Hysern a publié en 1834 un travail fort intéressant sur la blépharoplastie.

Après avoir donné quelques considérations anatomiques, le chirurgien espagnol passa à l'exposition des méthodes et des procédés, là il établit onze cas; ainsi :

(1er cas) la perte de substance comprend la totalité des deux paupières.	
2e — — — —	occupe la moitié externe des deux paupières.
3e — — — —	se rencontre dans la moitié interne des deux paupières.
4e — — — —	occupe la totalité ou la presque totalité de la paupière supérieure.
5e — — — —	de la paupière inférieure.
6e — — — —	occupe la moitié interne de la paupière supérieure.
7e — — — —	de la paupière inférieure.
8e — — — —	se rencontre dans la moitié interne de la paupière supérieure, méthode naso-faciale, procédé unique.
9e — — — —	de la paupière inférieure; méthode temporo-faciale, procédé particulier de M. de Argumosa.
10e — — — —	occupe la portion moyenne de la paupière supérieure, méthode faciale.
11e — — — —	occupe la portion moyenne de la paupière inférieure, méthode faciale.

Pour les sept premiers cas, M. Hysern propose sa méthode temporo-faciale qu'il mit en usage dès 1829, et qu'il formule ainsi :

1° Réduire à une figure régulière la perte de substance des paupières, quand les bords sont irréguliers ; 2° rafraîchir ceux-ci en en excisant une très petite portion, quand ils sont cicatrisés; 3° tracer avec de l'encre sur la tempe ou la partie la plus voisine de l'angle externe de l'œil, des lambeaux proportionnés à la perte de substance par leur dimension et leur figure, et terminés à une de leur extrémité par un pédicule dont les dimensions seront relatives à celles du lambeau ; 4° circonscrire les lambeaux par des incisions, le dis-

séquer; 5° arrêter l'hémorrhagie par la *torsion* ou la ligature; 6° appliquer les lambeaux à la perte de substance; 7° les maintenir par un nombre suffisant de points de suture.

Au huitième cas, il applique la méthode naso-faciale, c'est à dire le lambeau est pris sur les côtés du nez, et renversé en haut pour restaurer la moitié interne de la paupière supérieure.

Au neuvième, il applique la méthode de M. de Arguinosa, que nous avons indiquée précédemment.

Dans le dixième et le onzième cas, M. Hysern adopte les procédés de Dzondi, de Jungken et de Fricke, et les range dans la méthode qu'il nomme *faciale*, et nomme ces procédés frontal et sus-orbitaire.

Tout ce que renferme le travail de M. Hysern se trouve indiqué dans cette thèse; il fait seulement remarquer qu'il fut publié en 1834, et que déjà le chirurgien espagnol avait pratiqué la blépharoplastie dès 1829, peu de temps après que M. Fricke avait appliqué, pour la première fois, à ce qu'il paraît, l'anaplastie à la paupière, supérieure.

Le travail de M. Hysern nous montre la chirurgie espagnole moderne marchant sur la même ligne que celle des contrées les plus avancées de l'Europe; c'est une justice de le reconnaître et de e dire.

TABLE DES MATIÈRES.

—

Définition générale 2
Historique général 3
Considérations générales sur l'anaplastie de la face 12
Considérations anatomiques *id.*
Des cas où l'anaplastie de la face peut et doit être appliquée, des contr'indications à cette opération 14
Temps de l'opération 17
Suites immédiates de l'opération 18
Suites définitives de l'opération 23
Questions à éclairer 27
Analyse de l'ouvrage de Tagliacozzi 30
Méthodes et procédés 41
Anaplastie des lèvres 44
Méthode indienne 52
— française 59
(1re genre). 60
(2e classe). 72
— italienne 92
Stomato-plastie 93
Chéilo-plastie angulaire d'Ammon 103
Anaplastie des joues (Méthodes française) 104
— indienne 110
Généralités sur la Chéiloplastie, la génoplastie et la Stomatoplastie 115
Statistique des opérations précédentes 127
Anaplastie des paupières 128
Opérations de blépharoplastie 135
Méthode indienne { 1er groupe 136 / 2e groupe 141
— française 156

APPENDICE.

Anaplastie appliquée au traitement des perforations des canaux excréteurs 162
Statistique des opérations de blépharoplastie 171
Considérations générales sur la blépharoplastie 172
Méthode de Celse 175
— indienne 176
— française *id.*
Première note sur les faits de M. Hysern 185
Deuxième note du travail de M. Hysern (1834) 186

FIN DE LA TABLE.

Cheiloplastie (Methode Italienne.) Planche tirée de l'Ouvrage de Tagliacozzi

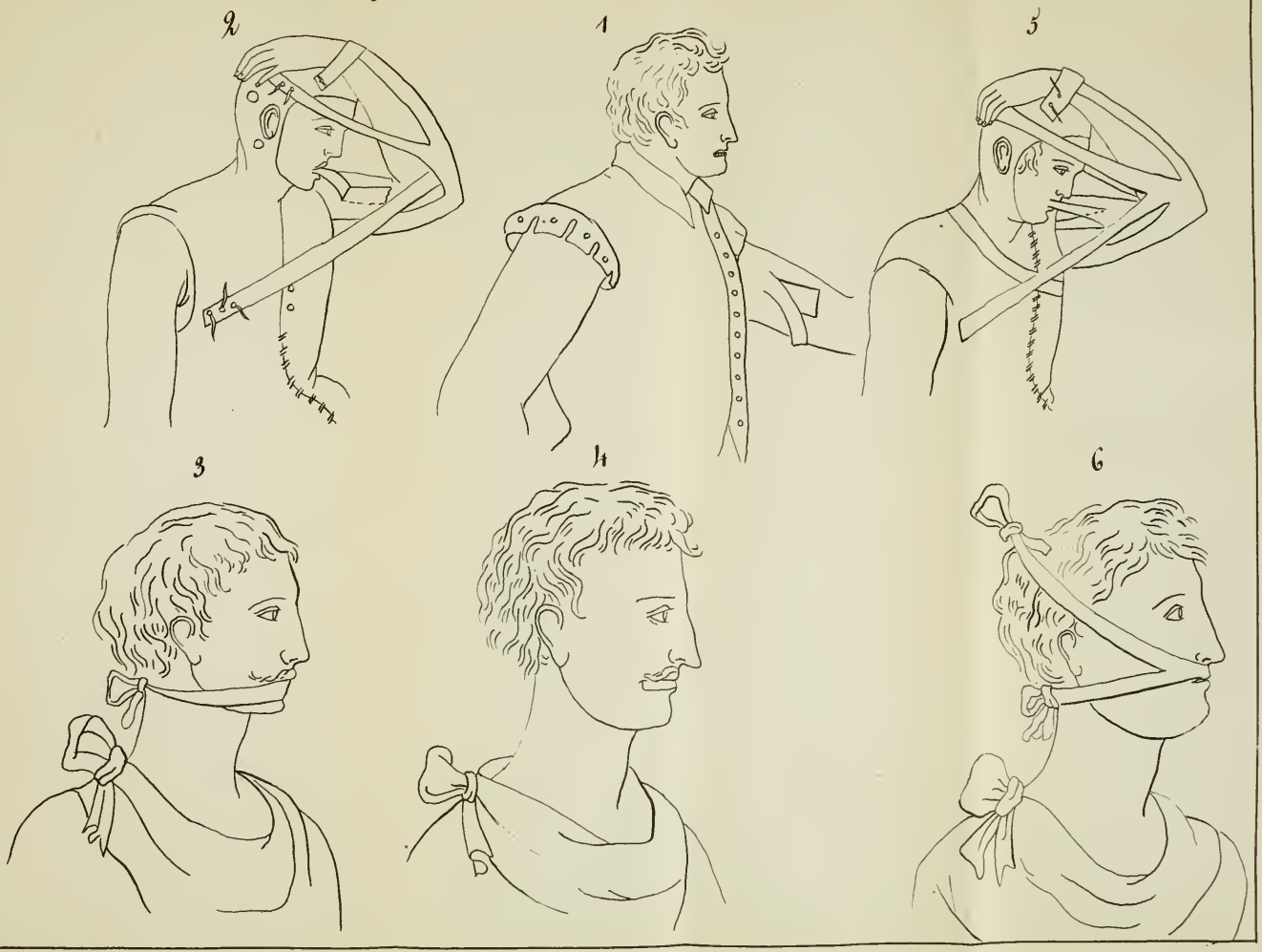

Chéiloplastie (Méthode de Celse)

1

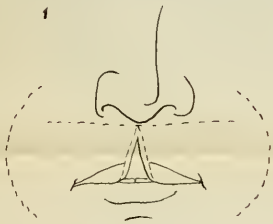

2

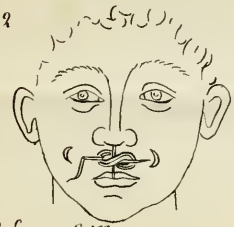

2 Extrait de Guillemeau Pag 30

Chéiloplastie (Méthode Française)

1

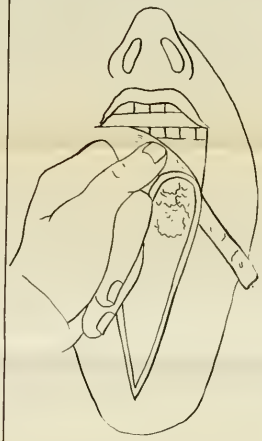

2

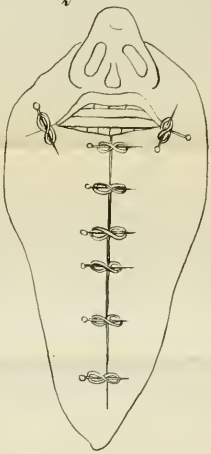

1 et 2 Procédés Anciens Pag

3

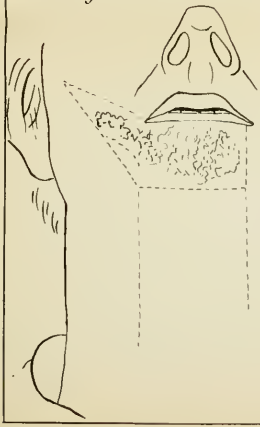

4

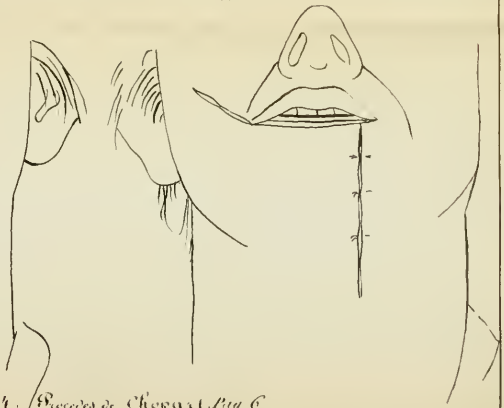

3 et 4. Procédés de Chopart Pag 6

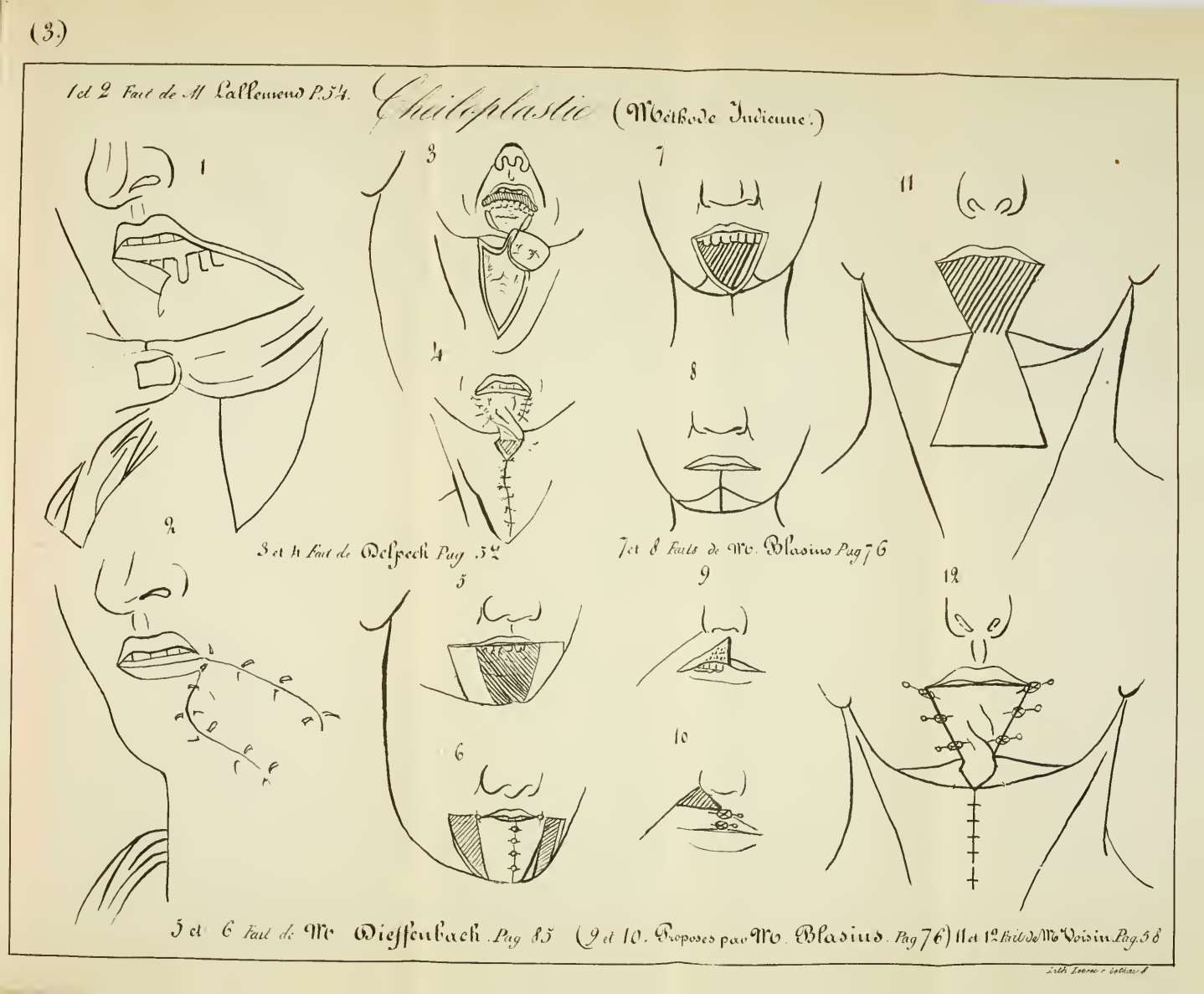
1 et 2 Fait de M. Lallemand P.54.
Cheiloplastie (Méthode Indienne.)
1
2
3
4
3 et 4 Fait de Delpech Pag. 52
7
8
7 et 8 Faits de Mr. Blasius Pag 76
11
12
5
6
5 et 6 Fait de Mr Dieffenbach. Pag 85
9
10
(9 et 10. Proposés par Mr. Blasius. Pag 76)
11 et 12 Fait de Mr Voisin Pag. 58

Cheiloplastie. (Méthode Française.)

1

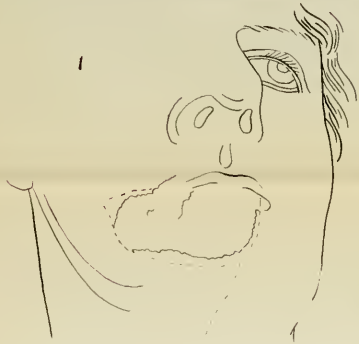

2

1 et 2 fait de Mr Roux de St Maximin Pag 60

3

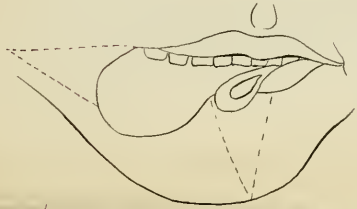

4

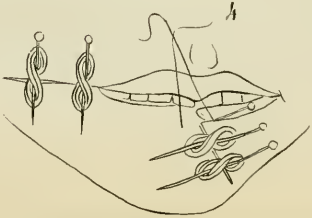

5 3 4, 5 et 6 Procédés de Miserre Pag

6

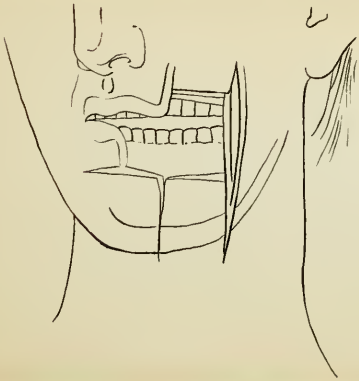

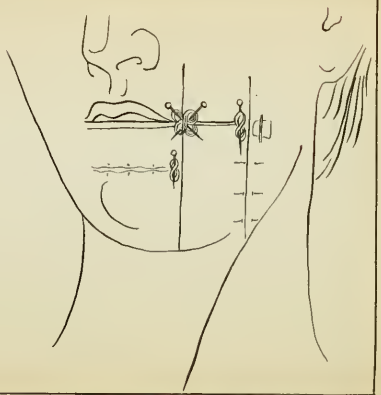

Lith. Lebrec et Delon, 1

Cheiloplastie. (Méthode Française)

1

3

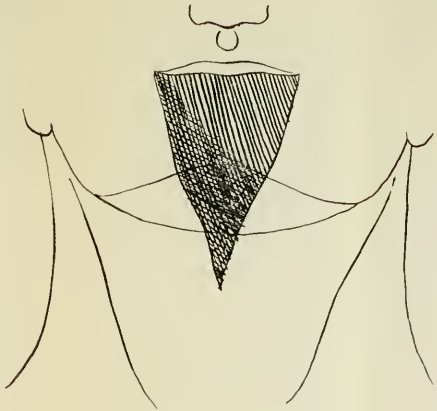

5

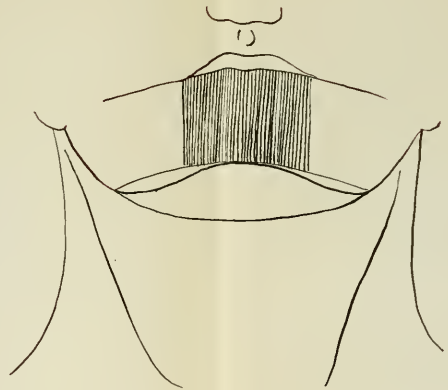

2

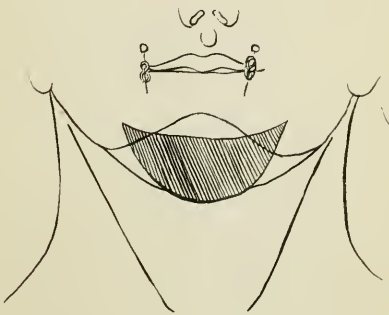

4

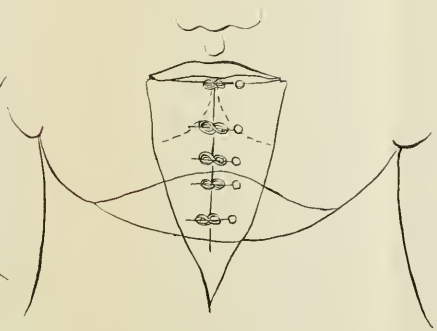

6

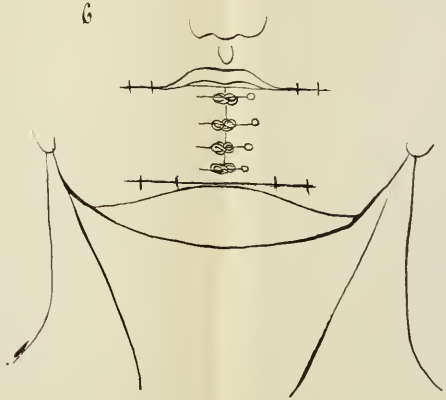

1 et 2 Procédés de M. Morgan Pag 66.

3, 4, 5 et 6 Procédés de M. Bonnet de Lyon Pag 81.

Lith. Lemercier Paris. S.

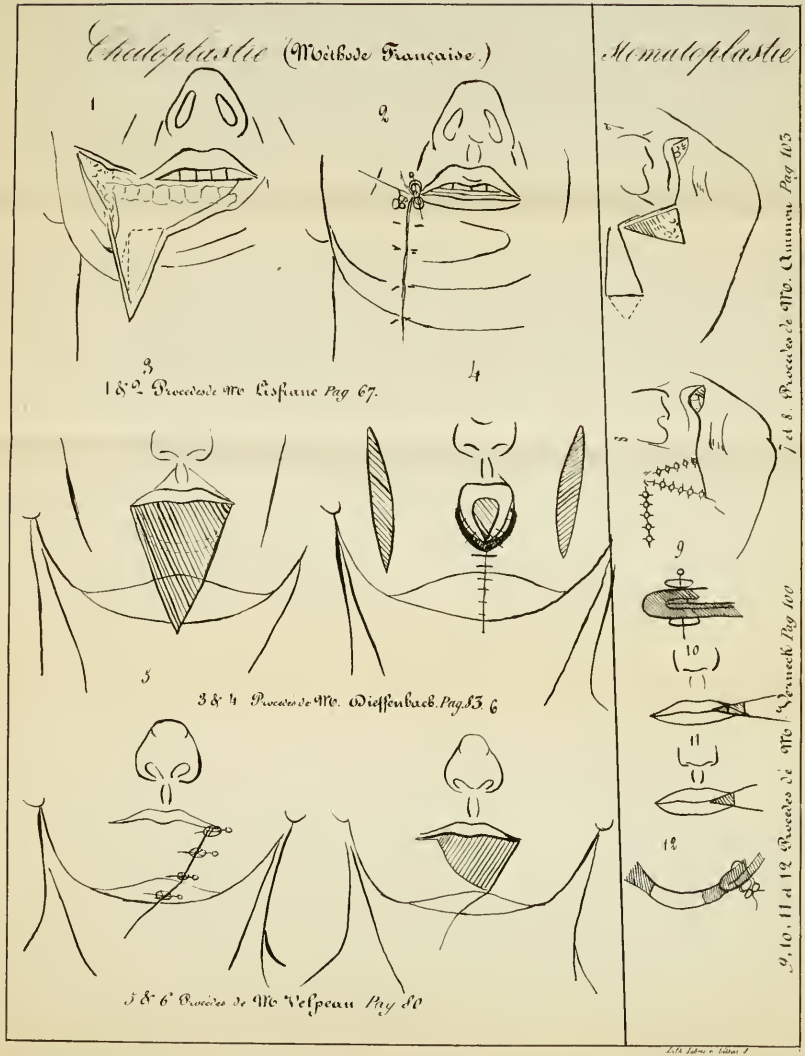

Chéiloplastie (Méthode Française.)

1

2

3

4

1 & 2 Procédés de Mr Lisfranc Pag 67.

5

3 & 4 Procédés de Mr. Dieffenbach. Pag. 83. 6

5 & 6 Procédés de Mr Velpeau Pag 80

Stomatoplastie

7

8

9

10

11

12

7 et 8. Procédés de Mr. Ammon Pag 103

9, 10, 11 et 12 Procédés de Mr Verneck Pag 100

Lith. Lehmann Lithogr. 1

Cheiloplastie. (Methode Française)

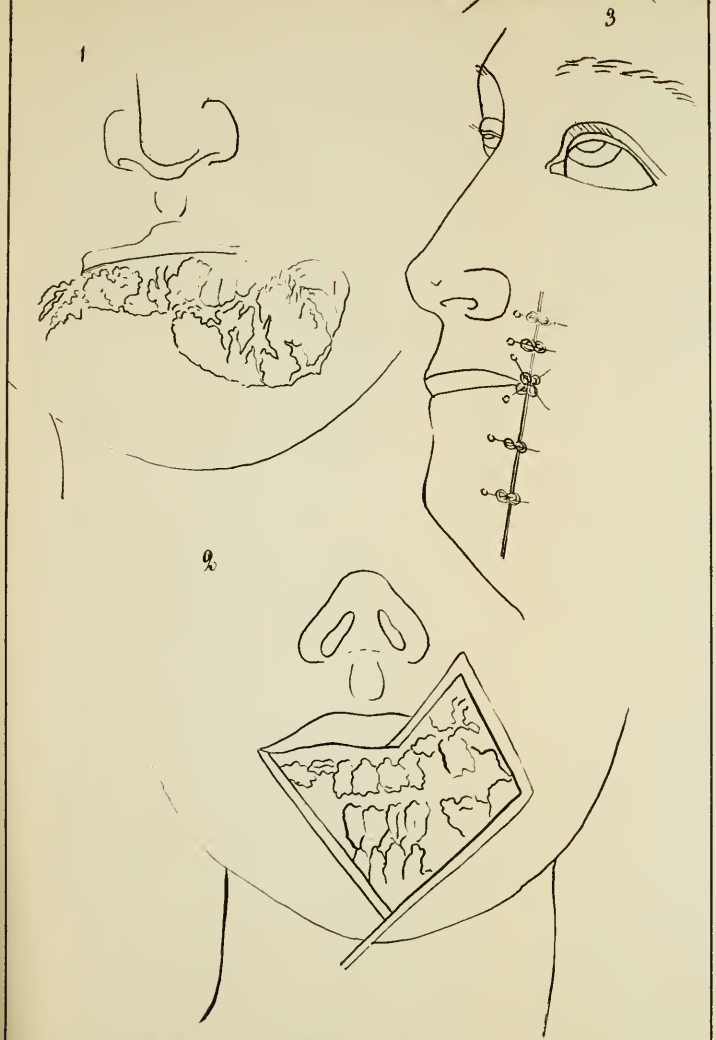

1

3

2

1er Fait de M. Meyer de Bruges. Pag. 78.

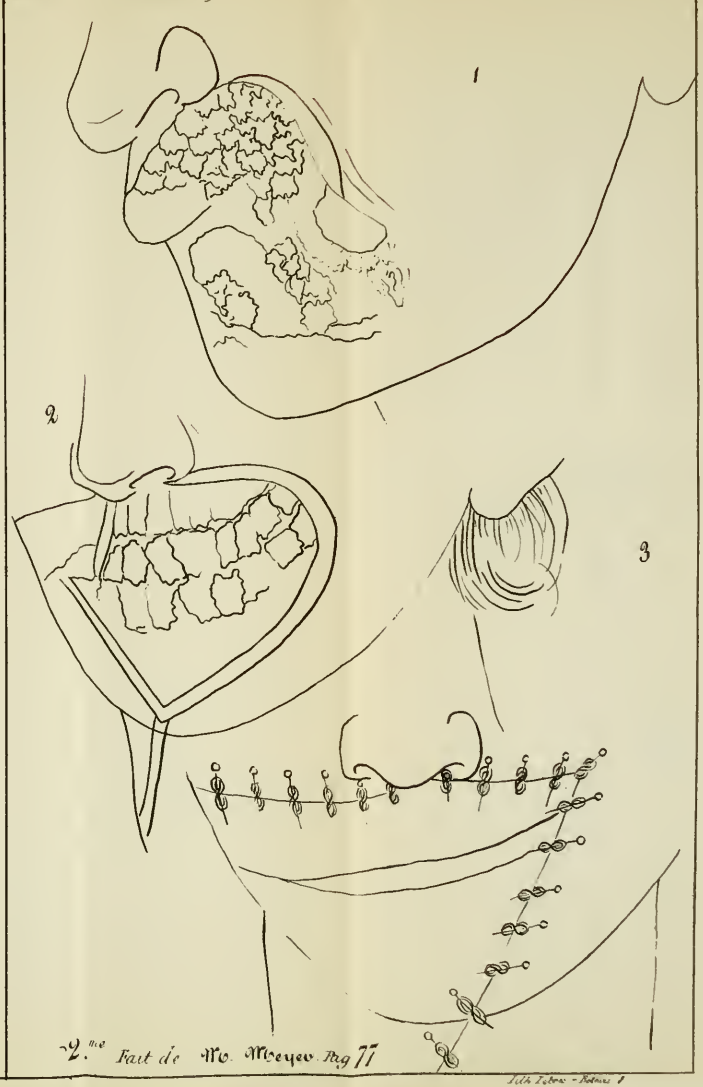

1

2

3

2.me Fait de M. Meyer. Pag 77

Lith. Lebrec - Rotoire 1

1, 2, 3 Faits de Mr. Le Professeur Roux. Pag 107

Cheiloplastie.

1

2

3

Blepharoplastie

4

5

6

4 Fait de Ledran. Pag. 157.

5 Fait de M. A. Berard Pag. 154

6 Fait de Mr Blandin Pag 147

Lith r bethizi. 8

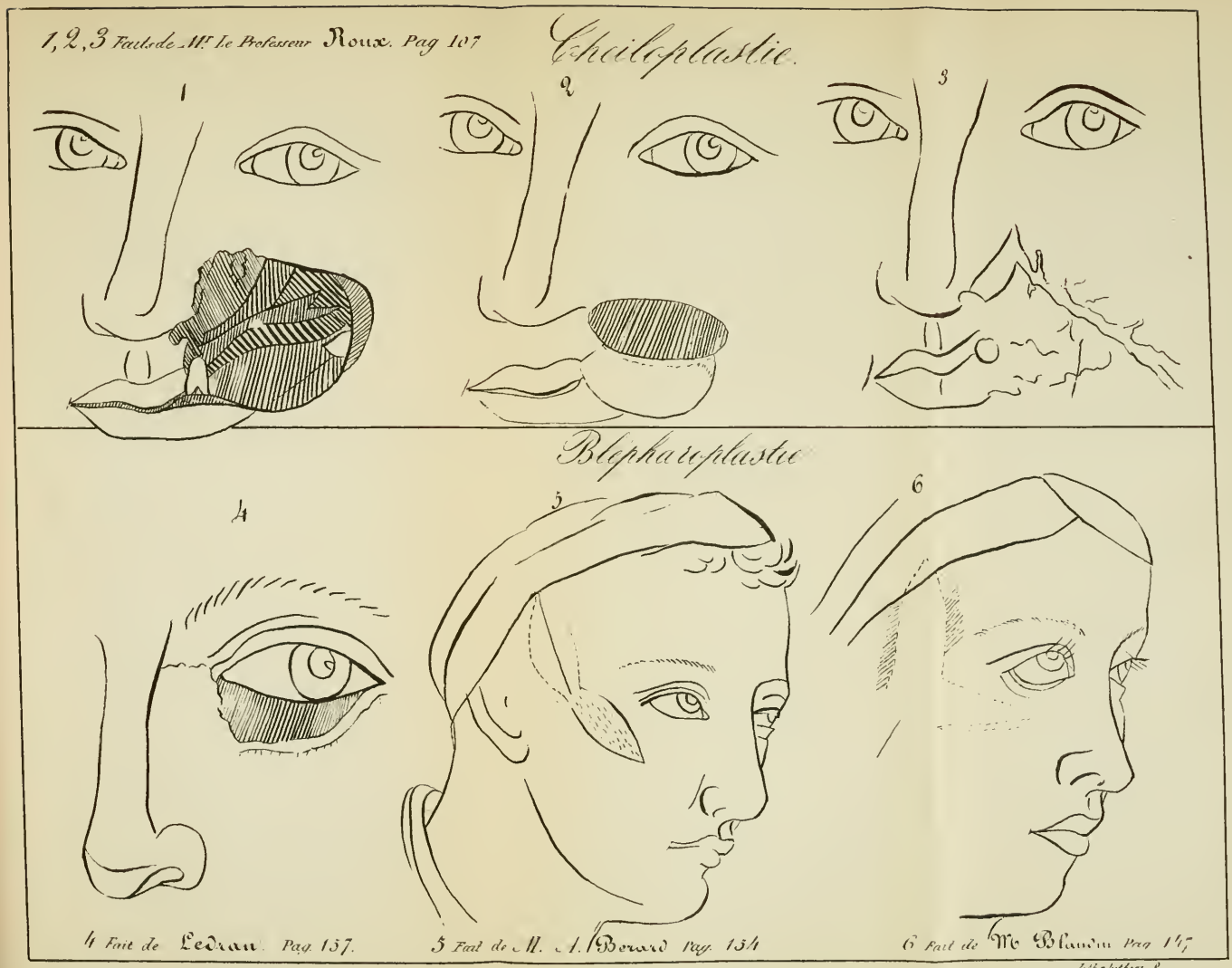

Blépharoplastie (Méthode Indienne.)

1

2

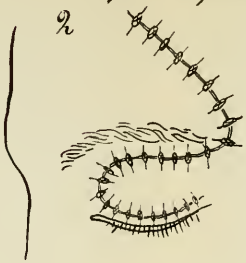

3



4

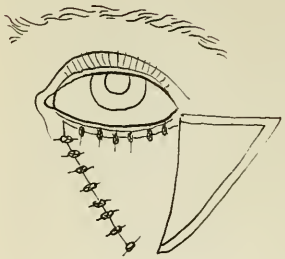

5

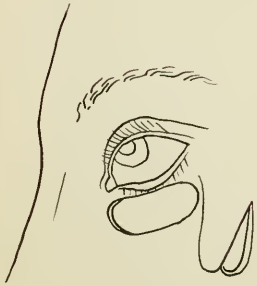

6

7

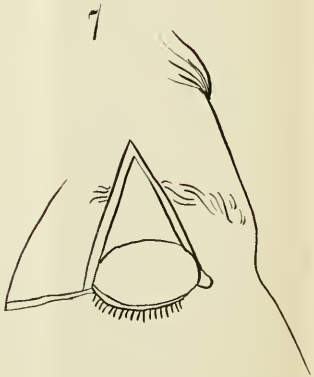

8

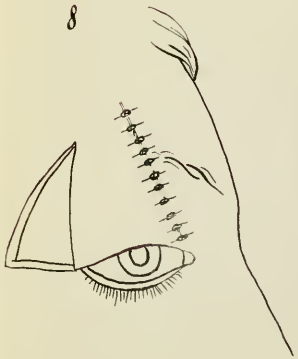

1, 2, 5 6 Procédés de Mr. Fricke. Pag. 141.

3, 4, 7, 8 Procédés de Mr. Dieffenbach Pag 140.

Lith. Lebrec & Béchin d.

Blepharoplastie. (Méthode Indienne.)

1



2



3



4

Procédés de Mr. Fricke.

Anaplastie des Voies Lacrymales. (Méthode Indienne.)

1

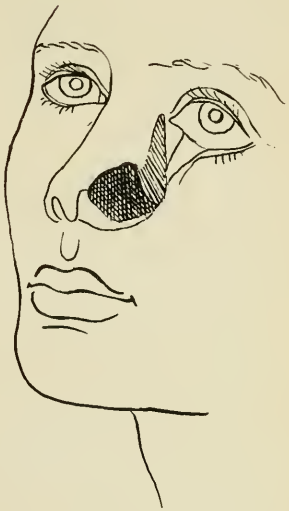

2

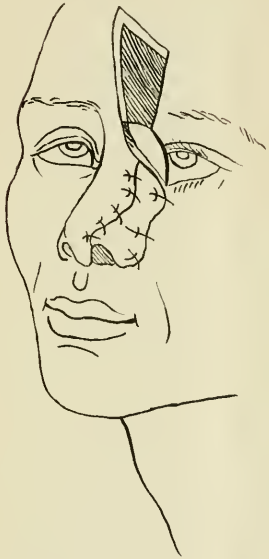

3

Fait de DELPECH. Page 163

Lith. Lebrec r. Bithini 1.

Impr. et Fond. de F. Locquin et Comp., 16, r. Notre-Dame des Victoires.

23.c.34

COUNTWAY LIBRARY OF MEDICINE

RD
118
R44
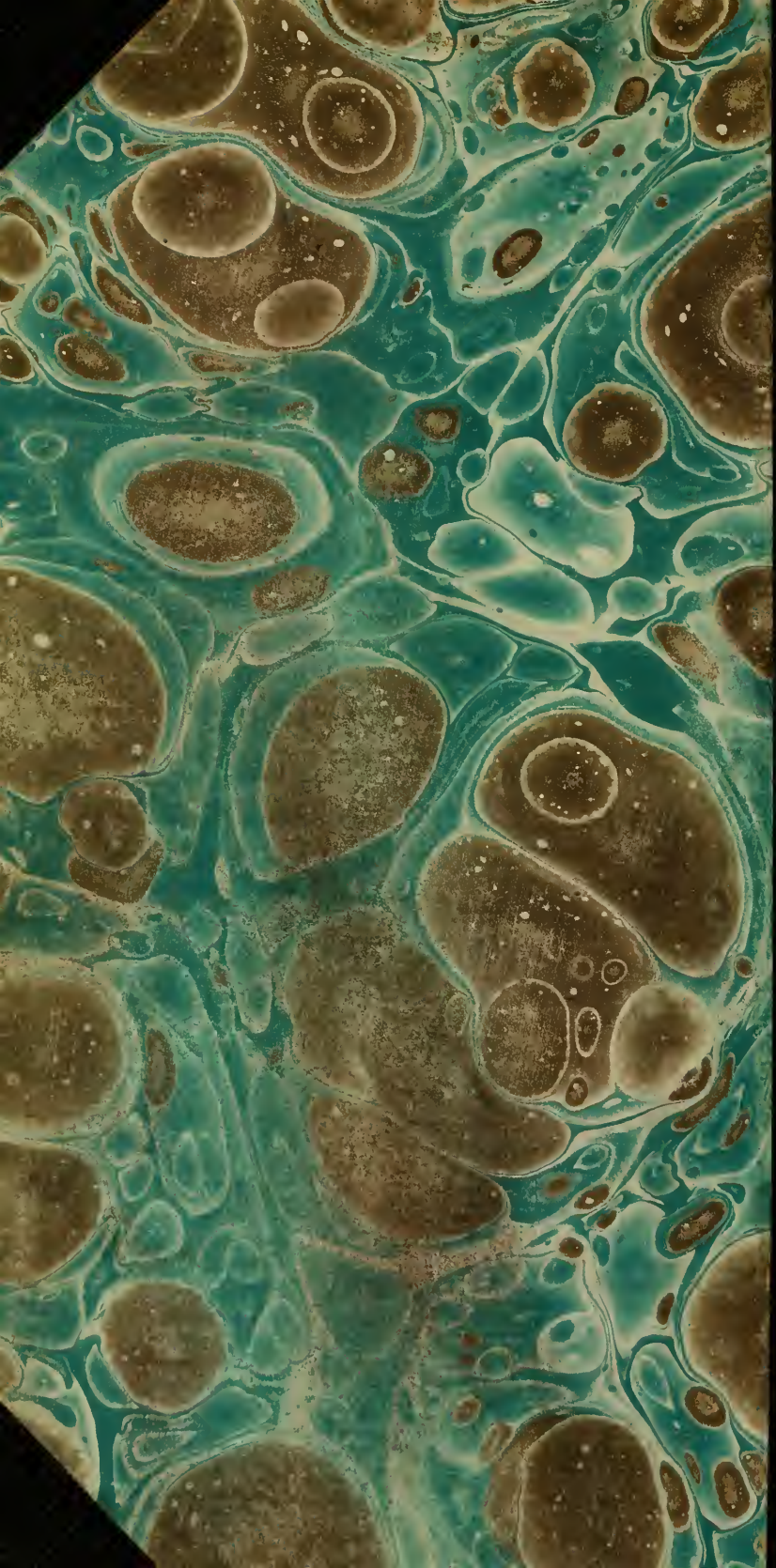
RARE BOOKS DEPARTMENT